CC/IBL AANVRAAGBON PERIODIEK email 02-03-2009
089771125 / vuyk
i: 02-03-2009 / dp: 02-03-2009
ehandelen voor: 27-04-2009
ekening sturen: NEE
ngediend door : 0809/0001

AAN: Tergooiziekenhuizen
Medische Bibliotheek/lokatie Blaric
Postbus 10016
1201 DA Hilversum

fax 035 - 5391610

PPN: 125721080
Nederlands tijdschrift voor keel-, neus- oorheelkunde : officieel orgaan van de Nederlandse Vereniging voor Keel-, Neus- Oorheelkunde en Heelkunde van het Hoofd-Halsgebied / Nederlandse Vereniging voor Keel-, Neus- Oorheelkunde en Heelkunde van het Hoofd-Halsgebied, 1995. - Amsterdam : Nederlandse Vereniging voor KNO-heelkunde en Heelkunde van het Hoofd-Halsgebied.

GEWENST: 2008 vol. 14 afl. 3 K P
.450 ; ; 1996 V2 1 -
Auteur : Andre, Vuyk
Artikel : Butterfly graft procedure als behandeling van interne
Bladzijden : 3
163-168

NCC/IBL PERIODIEK 02-03-2009
A089771125 / vuyk
di: 02-03-2009 / dp: 02-03-2009
Beh. voor: 27-04-2009 Rek.: NEE
PPN: 125721080

Rekening aan:
Clearing House

NCC/IBL PERIODIEK 02-03-2009
A089771125 / vuyk
di: 02-03-2009 / dp: 02-03-2009
Beh. voor: 27-04-2009 Rek.: NEE
PPN: 125721080

Rekening aan:
Clearing House

0901106

Aanvraagnummer: A089771125 GEWENST: 2008 vol. 14 afl. 3 K

De gewenste publicatie (aankruisen wat van toepassing is):

(1)	o	origineel gestuurd	(6)	o	niet beschikbaar
(2)	o	kopie gestuurd	(7)	o	uitgeleend
(3)	o	lokaal / overige	(8)	o	wordt niet uitgeleend
(4)	o	nog niet aanwezig	(9)	o	bibliografisch onjuist
(5)	o	niet aanwezig	(0)	o	bij de binder

De "Butterfly Graft" procedure als behandeling van interne neusklepinsufficiëntie

R.F. André, H.D. Vuyk

SAMENVATTING

In dit artikel beschrijven we onze ervaring met de zogenaamde "Butterfly Graft" uit oorkraakbeen als behandeling voor interne neusklepinsufficiëntie. Vierentachtig patiënten met interne neusklepinsufficiëntie aan 157 zijden werden door beide auteurs geopereerd in hun respectievelijke ziekenhuizen. De patiënten werden prospectief geanalyseerd en de neusdoorgankelijkheid werd pre- en postoperatief en per zijde geëvalueerd door subjectieve zelfevaluatie door de patiënt. Postoperatief werden 11 zijden (7%) beoordeeld als onveranderd, aan 68 zijden (43%) was de verbetering van 1 tot 4 en aan 78 zijden (50%) 4 of meer op een schaal van 1-10. Over de gehele groep genomen was bij 93% van de patiënten de neuspassage subjectief verbeterd. De gemiddelde verbetering voor alle zijden was 3.8 op 10. Eenenvijftig patiënten hadden eerder neuschirurgie ondergaan. De gemiddelde verbetering in deze groep was 3.6 op 10, vergeleken met 4.3 op 10 voor de 33 patiënten die geen eerdere neuschirurgie hadden gehad. Plaatsing van een Butterfly Graft als behandeling voor interne neusklepinsufficiëntie is in de regel een zeer effectieve techniek, niet alleen in geval van een revisie rhinoplastiek maar ook als primaire behandeling.

INLEIDING

Veel factoren kunnen een rol spelen bij de klacht van verminderde neusdoorgankelijkheid; zowel mucosale, structurele als psychologische oorzaken kunnen van invloed zijn. In individuele patiënten kunnen vaak meerdere factoren meespelen en kan het moeilijk zijn om de relatieve contributie van de verschillende oorzaken te bepalen. Het wordt echter steeds duidelijker dat afwijkingen in het neusklepgebied vaak een belangrijker aandeel in de oorzaak van neuspassageklachten hebben dan tot nu toe werd aangenomen. Hoewel de perceptie van door de neus geïnhaleerde lucht een subjectieve sensatie betreft, is deze sensatie nauw gerelateerd aan de weerstand die de lucht ondervindt, die op zijn beurt gerelateerd is aan de diameter van het segment van de neus waardoor de lucht passeert.

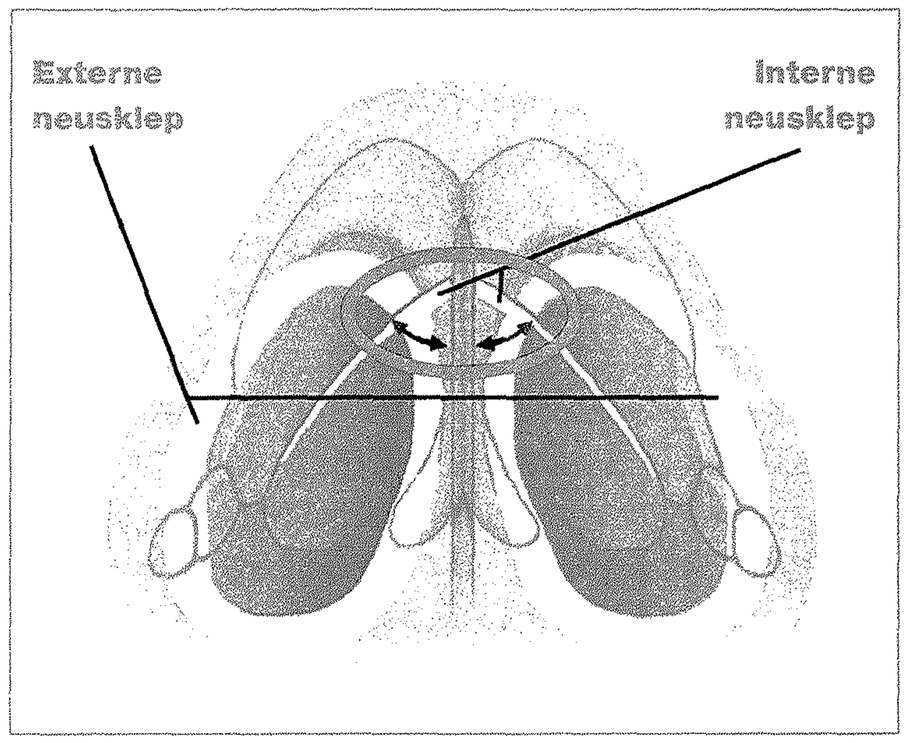

Figuur 1. De interne en externe neusklep.

De Weense anatoom Zuckerkandl[1] beschreef als eerste het spleetvormig gebied tussen de caudale rand van de triangulaire kraakbeentjes en het septum en noemde dit "inneres Nasenloch" of "ostium internum" van de neus. Dit gebied betreft meestal het smalste deel van de neus en bepaalt daardoor in belangrijke mate de weerstand op de ingeademde lucht. De term 'neusklep' werd geïntroduceerd door de Utrechtse KNO-arts Mink.[2-3] Hij doelde hiermee op de dynamische eigenschappen van de laterale neuswand, met name van het triangulaire kraakbeen en het belang van dit segment van de neus bij de regulering van de luchtstroom door de neusgang. Sindsdien is de term geëvolueerd en tegenwoordig worden in de meest gangbare definitie zowel een interne als een externe neusklep beschreven.[4-6] Hierbij bevindt de interne neusklep zich in de hoek die gemaakt wordt tussen het septum en de onderrand van het triangulaire kraakbeentje (Figuur 1). Deze zogenaamde "interne neusklephoek" meet gewoonlijk tussen de 10 en 15 graden. Een scherpere hoek kan leiden tot neuspassageklachten en waarvoor dan vaak de term "interne neusklepinsufficiëntie" wordt gebruikt. Het "interne neusklepgebied" is de dwarsdoorsnede door de neusgang die lateraal wordt begrensd door de onderrand van het triangulaire kraakbeen en de kop van de concha inferior, inferieur door de neusbodem en mediaal door het septum. De externe neusklep omvat het

R.F. André
Afdeling Keel- Neus en Oorheelkunde, Esthetische en Reconstructieve Aangezichtschirurgie
Rijnland Ziekenhuis,
Simon Smitweg 1
2353 GA Leiderdorp
r.andre@rijnland.nl

dr H.D. Vuyk
Afdeling Keel- Neus en Oorheelkunde, Reconstructieve en Plastische Aangezichtschirurgie
Tergooi Ziekenhuizen,
Rijksstraatweg 1
1261 AN, Blaricum
hvuyk@tergooiziekenhuizen.nl

correspondentie-adres
R.F. André
Afdeling Keel- Neus en Oorheelkunde, Esthetische en Reconstructieve Aangezichtschirurgie
Rijnland Ziekenhuis,
Simon Smitweg 1
2353 GA Leiderdorp
r.andre@rijnland.nl

Centrale Medische Bibliotheek UMCG

caudale septum, de columella en premaxilla mediaal en de neusvleugel tot en met de caudale rand van de laterale crus lateraal.[6] Hoewel ze semantisch en anatomisch van elkaar zijn gescheiden, bestaat er aanzienlijke functionele overlap tussen de interne en externe neusklep en spelen beide meestal in wisselende mate een rol in individuele gevallen van neusklepinsufficiëntie.
Interne neusklepinsufficiëntie is vaak gerelateerd aan veroudering, gepaard gaande met verslapping van de musculaire en fibreuze structuren of als gevolg van eerdere neuschirurgie waarbij de aanhechtingen tussen de triangulaire kraakbeentjes en het septum zijn doorgenomen.[7] Het collaberen van de externe neusklep wordt het meest frequent gezien bij patiënten met smalle neusgaten, een overgeprojecteerde neustip in combinatie met een slappe laterale neuswand[8], wat bijvoorbeeld vaak optreedt na overmatige reductie van het laterale crus bij een voorafgaande rhinoplastiek. Bij sommige patiënten kan externe neusklepcollaps echter ook het gevolg zijn van een afwijkende anatomie van de alaire kraakbeentjes, zoals een meer cefale positie van de laterale crurae, concave laterale crurae of wijde columella voetplaatjes.[9,10] Ook kan de collaps het gevolg zijn van een nervus facialis parese.
De diagnose neusklepinsufficiëntie kan worden gesteld door observatie van de beweging van de laterale neuswand tijdens rustige en geforceerde neusademhaling en door vermindering van klachten door lateralisatie van het inklappende deel door de onderzoeker. Dit laatste kan worden uitgevoerd met behulp van de klassieke Cottle-maneuvre waarbij het gehele onderste 2/3 deel van de neus gelateraliseerd wordt door aan de paranasale wanghuid te trekken of meer specifiek door het collaberende deel te ondersteunen, bijvoorbeeld met de steel van een keelspiegeltje.

Ondanks de eerste beschrijvingen van het neusklepgebied meer dan honderd jaar geleden, bleef de chirurgische behandeling van neuspassageklachten lange tijd met name gericht op afwijkingen van het septum en hypertrofie van de conchae inferiores. Het is pas in de laatste decennia dat het belang van het ontwikkelen van ingrepen gericht op behandeling van neusklepafwijkingen erkend begint te worden. Een veelheid aan chirurgische procedures zijn inmiddels ontwikkeld en nieuwe modificaties worden regelmatig beschreven.[7,8,10-25] Wat alle neusklepoperaties gemeen hebben is dat ze er op gericht zijn de oppervlaktedoorsnede van het neusklepgebied te vergroten, meestal door de neusklephoek te vergroten en/of verkleining hiervan tijdens inspiratie te beperken. Vaak gebeurt dit in combinatie met lateralisatie en/of versteviging van de laterale neuswand. In dit artikel beschrijven we onze evaring met het plaatsen van de zogenaamde "butterfly graft". Het doel van deze procedure is om de neusklephoek en de stevigheid van neusklep te vergroten door fixatie van een gebogen stuk kraakbeen over de onderrand van de triangulaire kraakbeentjes. Een graft met deze naam werd voor het eerst beschreven door Hage[11], maar de techniek die wij beschrijven lijkt meer op de procedure beschreven door Clark en Cook[22] (Figuur 2), die zij gebruikten bij de behandeling van klepinsufficiëntie na eerdere neuschirurgie. In onze serie hebben we het effect van deze procedure prospectief bestudeerd zowel voor revisies als voor primaire gevallen van neusklepinsufficiëntie.

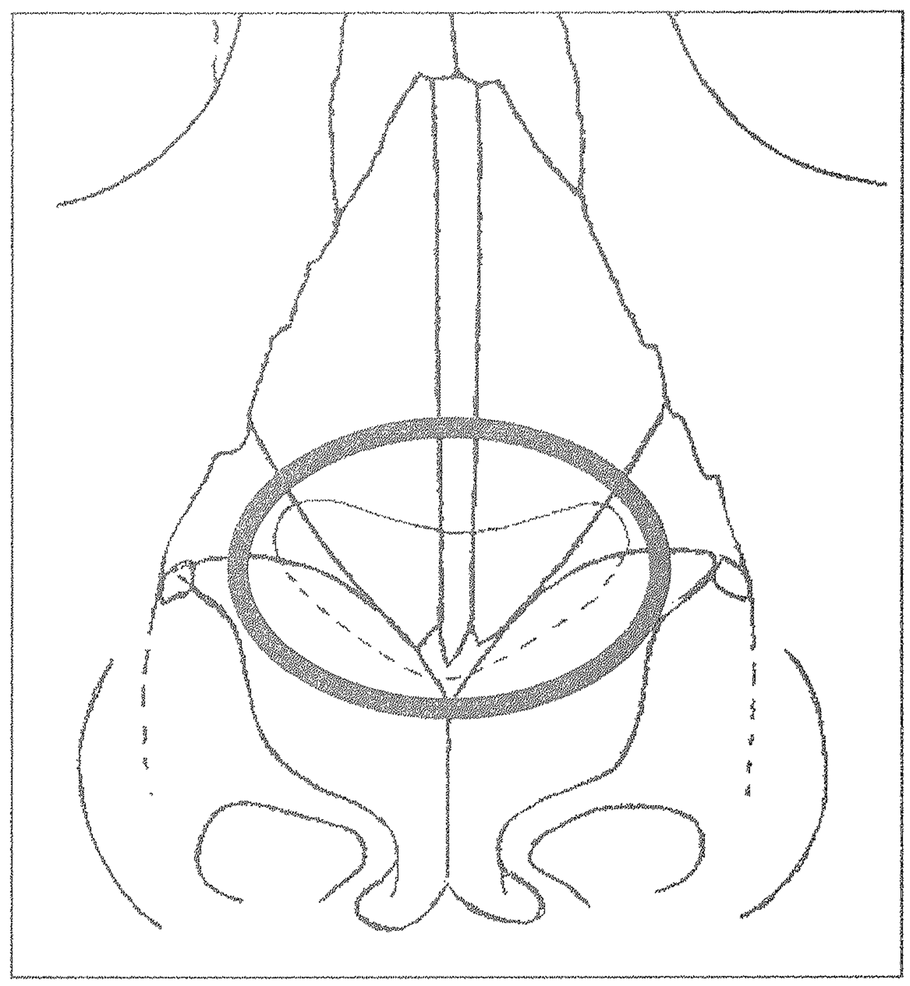

Figuur 2. Lokalisatie van de butterfly graft, onder de cefale rand van de alaire kraakbeentjes en over de caudale rand van de triangulaire kraakbeentjes.

BESCHRIJVING VAN DE TECHNIEK

Vooraf wordt oorkraakbeen geoogst via een anterieure of posterieure benadering. Onze voorkeur gaat uit naar de anterieure benadering, vooral vanwege de betere expositie. Het benodigde kraakbeen kan worden gewonnen uit de schouder van de antihelix zoals beschreven door Clark en Cook[22], al is het verwijderen van kraakbeen uit de cymba conchae meestal reeds voldoende en heeft als bijkomend voordeel dat verwijdering op alleen deze plek vrijwel nooit misvormingen van de antihelix veroorzaakt. Het kraakbeen wordt

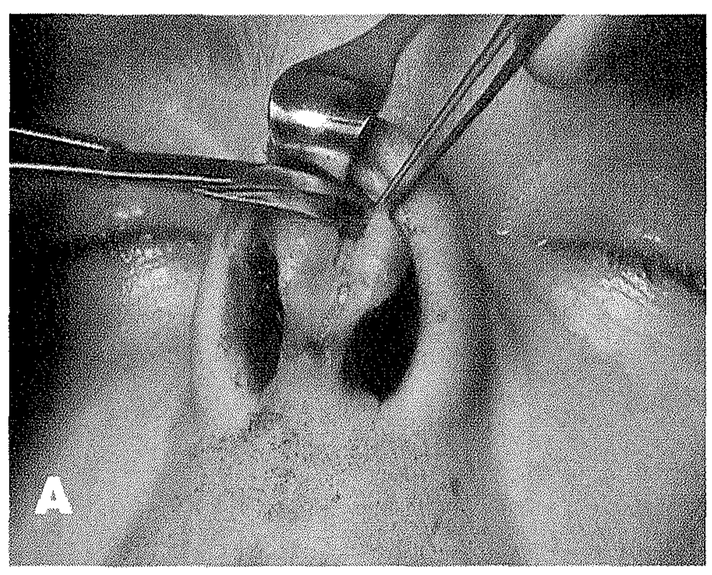

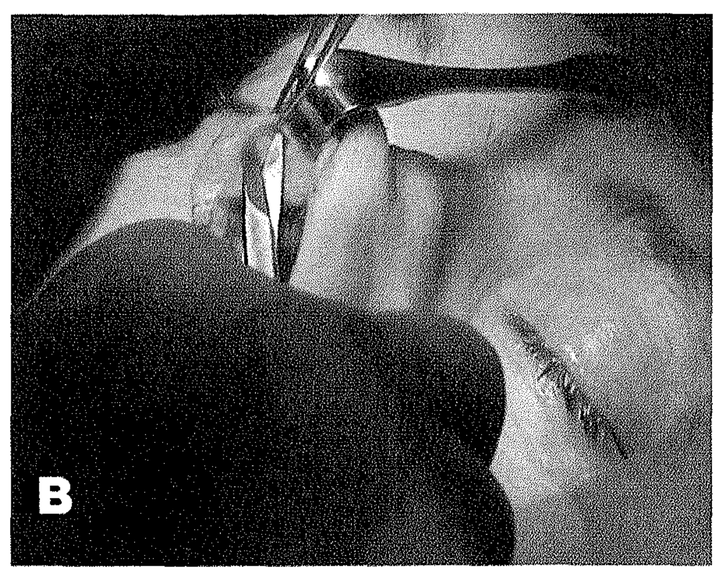

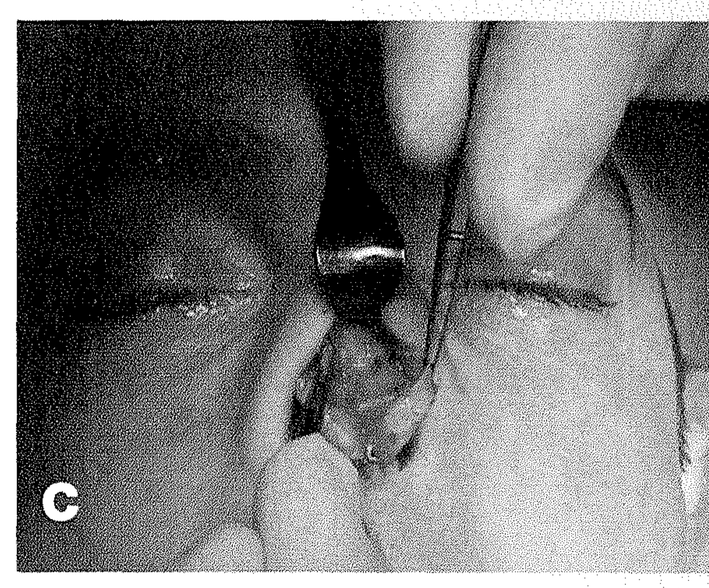

Figuren 3a, b, c. Vrijpreparen van een pocket onder de cefale rand van de alaire kraakbeentjes.

Figuur 4. Op maat snijden van oorkraakbeen.

tijdelijk in een verdunde gentamycineoplossing bewaard (80 mg in +/- 100 cc NaCl). De incisie wordt met een vicryl rapide 5-0 hechting doorlopend gefestonneerd gesloten. Door de incisie precies op de rand van de inferieure crus van de anthelix te plaatsen, wordt het litteken uiteindelijk vrijwel onzichtbaar. Gedurende 1 dag wordt een drukverband aangelegd. Een handige methode hiervoor is om een op maat geknipte steriele spons aan de voor- en achterzijde van de donorplaats door de oorschelp heen aan elkaar vast te hechten met een proleen 3.0 hechting. Als alternatief kan een 4-0 vicryl rapide matrashechting worden gebruikt, waardoor in het geheel geen verband nodig is. Vervolgens wordt via een externe benadering adequate expositie van de alaire kraakbeentjes en het onderste deel van de triangulaire kraakbeentjes verkregen. Een butterfly graft kan ook via een gesloten techniek worden ingebracht maar accurate plaatsing is door de verminderde expositie hierbij technisch een stuk lastiger. De volgende stap is om de vestibulaire huid onder de laterale crurae retrograad vrij te prepareren. Op deze manier wordt een pocket onder de cefale rand van de lower lateral kraakbeentjes gevormd (Figuur 3a, 3b, 3c). Afhankelijk van de uitwendige vorm van de neustip en de precieze configuratie van de alaire kraakbeentjes kunnen deze zonodig verder worden gemodelleerd. Vervolgens wordt het kraakbeen op maat gesneden (Figuur 4). Afhankelijk van de vorm van de neustip en de dikte van de huid kan uit het craniale deel een wig verwijderd worden om wat meer een vlindervorm te verkrijgen en een eventuele postoperatieve verdikking in de supratipregio te beperken. Een andere methode om deze supratipverdikking te beperken is door een kleine reep van het ventrale deel van het septum te verwijderen voor dat plaatsing van de graft plaatsvindt. Omdat hierdoor een deel van de verbinding tussen de triangulaire kraakbeentjes en het septum doorgenomen kan worden, moet men er zorg voor dragen de onderranden van de triangulaire kraakbeentjes aan de graft vast te hechten omdat anders de kans bestaat dat de insufficiëntie juist verergerd wordt. De graft wordt over de onderrand van de upper lateral kraakbeentjes geplaatst en onder de cefale rand van de alaire kraakbeentjes en vastgehecht met pds 5-0. (Figuur 5a, 5b, 5c). Door de hechtingen vervolgens ook te fixeren door de vestibulaire huid/mucosa wordt maximale stevigheid verkregen bij een zo klein mogelijke kans op zwelling in het interne klepgebied. De graft komt uiteindelijk voor het grootste deel onder de alaire kraakbeentjes te liggen waardoor de kans op uitwendige zichtbaarheid minimaal is. De gebroken mid-columella incisie wordt gesloten met ethilon 6-0 hechtingen die na 5 tot 7 dagen worden verwijderd.

RESULTATEN

Honderdentwee patiënten met neuspassageklachten, ten minste gedeeltelijk veroorzaakt door neusklepinsufficiëntie, ondergingen bovengenoemde ingreep door beide auteurs in hun respectievelijke ziekenhuizen. Achttien patiënten met in de voorgeschiedenis schisis of huidkanker van de neus, of met in de follow-up onvoldoende gegevens werden geëxcludeerd. Er bleven 84 patiënten over,

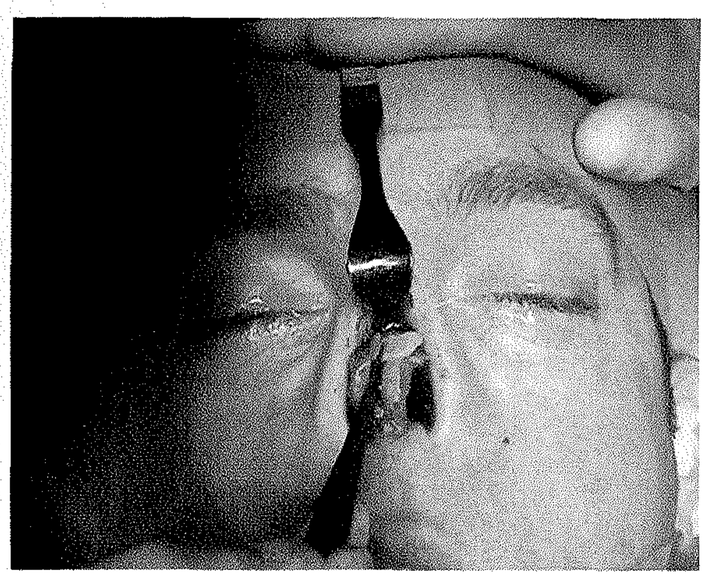

Figuur 5a. De graft wordt onder de cefale rand van de alaire kraakbeentjes geplaatst...

Figuur 5b. ...en over de caudale rand van de triangulaire kraakbeentjes.

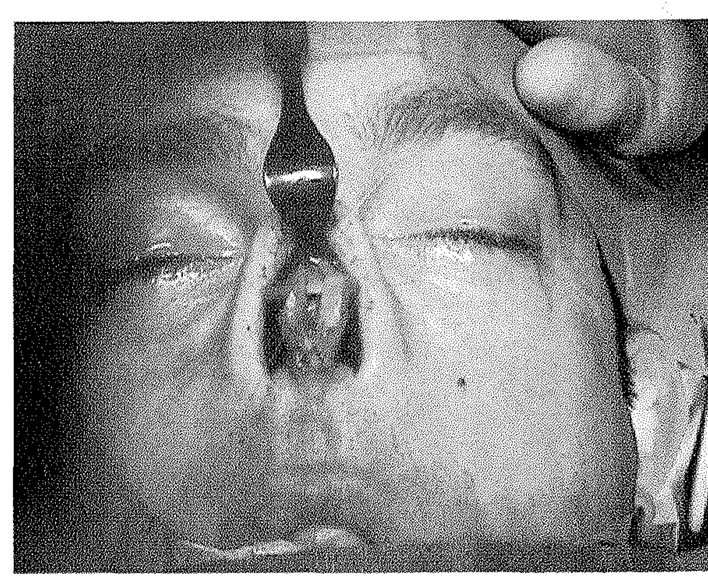

Figuur 5c. Fixatie van de graft met pds 5.0 hechtingen.

met neusklepinsufficiëntie aan 157 zijden (73 bilateraal, 11 unilateraal). Hiervan werden er 51 geopereerd door RFA en 33 door HDV. De gemiddelde follow-up periode was 7.9 maanden (3-31 maanden). Er waren 48 mannen en 36 vrouwen met een gemiddelde leeftijd van 45.4 jaar (9-71 jaar). Eenenvijftig patiënten (61%) hadden minstens één eerdere neusoperatie ondergaan, 33 patiënten (39%) waren nooit eerder aan hun neus geopereerd. Bij zevenenzestig patiënten was de indicatie puur functioneel, terwijl 17 patiënten daarnaast ook een cosmetische wens hadden. Bij 58 (69%) werden additionele procedures uitgevoerd, zoals septumcorrectie, conchareductie of rhinoplastiek voor functionele en/of cosmetische redenen.

Het hoofdcriterium waarop het effect van de ingreep werd beoordeeld betrof de subjectieve zelfevaluatie door de patiënten. Zowel in onze eigen ervaring als in de literatuur blijft twijfel bestaan omtrent de waarde van objectieve rhinometrie zoals rhinomanometrie en acoustische rhinometrie in de klinische praktijk, zeker wat betreft hun gebruik voor de evaluatie van chirurgische technieken.[26-29] Andere methoden die naar objectiviteit streven, zijn nog in ontwikkeling en hebben nog geen algemene ingang gevonden.[30] Pre- and postoperatief werden (subjectieve) scores voor de neuspassage per zijde gevraagd op een schaal van 1 tot 10; waarbij 1 totale verstopping en 10 een volledig ongehinderde passage aangaf De gemiddelde preoperatieve score voor de 157 zijden met verminderde neuspassage was 3.6 op 10 (range: 1– 7). De gemiddelde postoperatieve score was 7.4 (range: 3-10). Post-operatief werden 11 zijden (7 %) als ongewijzigd aangemerkt, aan 68 zijden (43 %) was de verbetering tussen 1 en 4 op 10, en aan 78 zijden (50 %) 4 of meer. Van de gehele groep waren post-operatief 93% van de betrokken zijden subjectief verbeterd (Tabel 1).

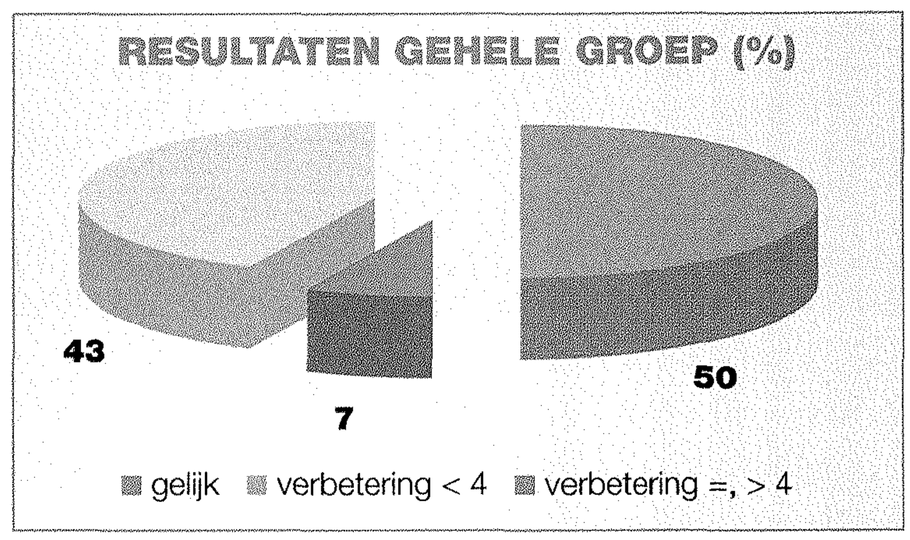

Tabel 1. Percentage van verbeterde zijden voor gehele groep.

De gemiddelde verbetering was 3.8 punten (range: 0-8). Bij de 51 patiënten die eerdere neuschirurgie hadden ondergaan was de gemiddelde verbetering van de 94 betrokken zijden 3.6 op 10 vergeleken met 4.3 op 10 voor de 63 zijden bij de 33 primaire gevallen. Zesentwintig patiënten (31%) ondergingen butterfly graft plaatsing zonder bijkomende ingrepen. De gemiddelde verbetering van de 52 zijden in deze subgroep was 4 op 10, vergeleken met 3.7 op 10 aan de 105 zijden bij de 58 patiënten welke ook additionele procedures ondergingen (Tabel 2).

DISCUSSIE

Zoals in de introductie aangegeven zijn er vele operatietechnieken ontwikkeld voor het probleem van neusklepinsufficiëntie. Terwijl al deze technieken hun specifieke voor- en nadelen hebben, zijn ze alle erop gericht om de oppervlaktedoorsnede van het neusklepgebied te vergroten en/of (een deel van) de laterale neuswand te verstevigen. Plaatsing van een butterfly graft, indien succesvol, bereikt beide doelen. De interne neusklephoek wordt van buitenaf verwijd (zonder inbrengen van kraakbeen in de apex van de interne neusklep, zoals bijvoorbeeld bij een spreadergraft) zodat vermindering van de oppervlaktedoorsnede van het neusklepgebied vermeden wordt. De stevig-

heid en de vorm van de graft versterken bovendien het gebied wat over de interne en gedeeltelijk over de externe klep ligt. In deze serie was 93% van de zijden verbeterd in vergelijking met de preoperatieve situatie, 7% was onveranderd en geen zijden waren verslechterd. Vierenvijftig procent van de zijden was met 4 of meer punten op 10 verbeterd. Er werd een vrij groot verschil in uitkomsten gevonden tussen de primaire en de revisieoperaties. Bij de 33 primaire operaties was de gemiddelde verbetering van de 63 betrokken zijden 4.3 op 10, vergeleken met 3.6 op 10 aan de 94 zijden bij de 51 revisie operaties. In een meerderheid van de gevallen (69%) werden bijkomende procedures gericht op verbetering van de neuspassage of de uitwendige vorm verricht. Het is natuurlijk vooral van belang om te kijken naar de 26 patiënten (31%), allen met bilaterale klachten, bij wie alleen een butterfly graft werd geplaatst. De gemiddelde verbetering in deze groep was 4 op 10, vergeleken met een gemiddelde verbetering van 3.7 op 10 aan de 105 zijden bij de 58 patiënten welke additionele ingrepen ondergingen. Dit laat zien wat de verbetering met een butterfly graft alleen kan zijn. We zijn ons er van bewust dat de gemiddelde follow-up in deze serie slechts 7.9 maanden bedroeg, zodat enige voorzichtigheid over de lange termijn effecten op zijn plaats is.
Los van de over het algemeen goede resultaten, en het uitblijven van complicaties in onze serie tot nu toe, heeft deze ingreep een aantal (beperkte) nadelen. Gedeeltelijk hangen deze samen met de open benadering, zoals het kleine litteken in de columella en de wat langere postoperatieve zwelling van de neustip in vergelijking met de gesloten benadering. Verder klagen patiënten de eerste dagen na de operatie soms over pijn aan hun oor. Sommige patiënten hebben een aantal weken of soms zelfs langer nodig om te wennen het "rare" gevoel in hun neustip. Door de graft treedt altijd enige verdikking op van het supratipgebied, maar dit vermindert in de regel uiteindelijk dusdanig dat het nauwelijks meer zichtbaar is. Deze zwelling moet van te voren met de patiënt besproken worden en kan een reden zijn om deze techniek bijvoorbeeld met terughoudendheid voor te stellen bij een patiënt met een dunne neushuid. In onze serie tot nu toe waren er 4 patiënten met cosmetische bezwaren die desondanks tevreden bleven met het algemene effect door de verbetering van de neuspassage. Eén patiënt vond de toegenomen zwelling echter dusdanig storend dat zij ondanks de functionele verbetering er voor gekozen heeft revisiechirurgie te ondergaan om de graft iets uit te laten dunnen.

Tabel 1. Gemiddelde verbetering per subgroep.

Zijden:	Gemiddelde verbetering:
Totaal: 157	3.8/10 (gemiddeld pre-op 3.6, post-op 7.4)
Primaire ingreep: 63	4.3/10 (gemiddeld pre-op 3.5, post-op 7.8)
Revisie: 94	3.6/10 (gemiddeld pre-op 3.7, post-op 7.3)
Alleen butterfly graft: 52	4/10 (gemiddeld pre-op 3.8, post-op 7.8)
Aanvullende procedures: 105	3.7/10 (gemiddeld pre-op 3.4, post-op 7.1)

CONCLUSIE

De toenemende belangstelling in chirurgische technieken gericht op verbetering van neusklepinsufficiëntie kan worden gezien als een weerspiegeling van de toenemende realisatie van het belang van het neusklepgebied voor de neusdoorgankelijkheid. In onze ervaring tot nu toe is plaatsing van een butterfly graft als behandeling van interne neusklepinsufficiëntie, voor revisie chirurgie en voor primaire gevallen, in het algemeen erg effectief. Wel moet rekening gehouden worden met een geringe verdikking van de supratipregio, al zal dit bij goed geselecteerde en geïnformeerde patiënten zelden tot cosmetische bezwaren leiden.

ABSTRACT

In this article we describe and evaluate our experience with a surgical technique for treating nasal valve insufficiency using a so-called butterfly graft from ear cartilage. Eighty-four patients with nasal valve insufficiency on 157 sides were operated on by two surgeons using this procedure. The patients were prospectively studied and their nasal patency was rated pre- and postoperatively, and per side, by subjective self-evaluation on a scale from 1 to 10. Post-operatively 11 sides (7 %) were rated as equal, on 68 sides (43%) the improvement was between 1 and 4 out of 10, and on 78 sides (50 %) 4 or more out of 10. Overall 93% of sides had improved compared to the pre-operative situation. The average post-operative improvement for all sides was 3.8 out of 10. Fifty-one patients had undergone previous nasal surgery. The average improvement in this group was 3.6 out of 10 compared to an average improvement of 4.3 out of 10 in the 33 patients without a history of previous nasal surgery. Placement of a butterfly graft is generally a very effective treatment for nasal valve insufficiency, not only in patients with valve collapse due to previous rhinoplastic surgery, but also as a primary procedure.

KEY WORDS

Nose, surgery, nasal valve insufficiency, butterfly graft

Literatuur

1. Zukerkandl E. Normale und Pathologishe Anatomie der Nasenhöle und ihrer Pneumatishen Anhänge. Band I. Wien: Braunmüller, 1882.
2. Mink PJ. De neus als luchtweg. Geneesk Bladen uit Kliniek en Laboratorium 1902; 9(IV): 75(1)-115(41).
3. Mink PJ. Le nez comme voie respiratoire. Presse Otolaryngol Belge, 1903; 482-496
4. Bridger GP. Physiology of the nasal valve. Arch Otolaryngol 1970 Dec 92(6):543-553.
5. Haight JSJ, Cole P. The site and function of the nasal valve. Laryngoscope 1983 Jan;93(1):49/55.
6. Kern EB, Wang TD. Nasal valve surgery. In: Daniel RK (ed.), Aesthetic Plastic Surgery: Rhinoplasty. Boston: Little, Brown, 1993, pp. 613/630.
7. Sheen JH. Spreader graft: a method of reconstructing the roof of the middle nasal vault following rhinoplasty. Plast Reconstr Surg. 1984 Feb;73(2):230-9.
8. Toriumi 1996 Surgical correction of the aging nose. Facial Plast Surg. 1996 Apr;12(2):205-14.
9. Constantian MB. Functional effects of alar cartilage malposition Ann Plast Surg. 1993 Jun;30(6):487-99
10. Gunter JP, Friedman RF. Lateral crural strut graft: technique and clinical applications in rhinoplasty. Plast Reconstr Surg 1997 Apr:99(4):943/952.
11. Hage J. Collapsed alae strengthened by conchal cartilage (The butterfly cartilage graft). Br J Plast Surg. 1965 Jan;18: 92-6
12. Vuyk HD. Cartilage spreader grafting for lateral augmentation of the middle third of the nose. Face 1993;3:159/170.
13. McCollough EG, Fedok FG The lateral crural turnover graft: correction of the concave lateral crus. Laryngoscope. 1993 Apr;103(4 Pt 1):463-9
14. Constantian MB. The incompetent external nasal valve: pathophysiology and treatment in primary and secondary rhinoplasty. Plast Reconstr Surg 1994 Apr;93:919/931.
15. Stucker FJ, Hoasjoe DK. Nasal reconstruction with conchal cartilage. Correcting valve and lateral nasal collapse. Arch Otolaryngol Head Neck Surg. 1994 Jun; 120(6):653-8.
16. Teichgraeber JF. Lateral crural spanning grafts for the treatment of alar collapse. Laryngoscope. 1995 Jul;105(7 Pt 1): 760-3
17. Paniello RC. Nasal valve suspension. An effective treatment for nasal valve collapse. Arch Otolaryngol Head Neck Surg. 1996 Dec;122(12):1342-6.
18. Toriumi DM, Josen J, Weinberger M, Tardy ME. Use of alar batten grafts for correction of nasal valve collapse. Arch Otolaryngol Head Neck Surg 1997 Aug;123:802/808
19. Park SS. The flaring suture to augment the repair of the dysfunctional nasal valve. Plast Reconstr Surg. 1998 Apr; 101(4):1120-2
20. Guyuron B, Michelow BJ, Englebardt C. Upper lateral splay graft. Plast Reconstr Surg. 1998 Nov;102(6):2169-77.
21. Lee DS, Glasgold AI. Correction of nasal valve stenosis with lateral suture suspension. Arch Facial Plast Surg. 2001 Oct-Dec; 3(4):237-40.
22. Clark JM, Cook TA. The 'butterfly' graft in functional secondary rhinoplasty. Laryngoscope. 2002 Nov;112(11):1917-25.
23. Friedman M, Ibrahim H, Syed Z. Nasal valve suspension: an improved, simplified technique for nasal valve collapse. Laryngoscope. 2003 Feb;113(2):381-5.
24. André RF, Paun SH, Vuyk HD. Endonasal spreader graft placement as treatment for internal nasal valve insufficiency: no need to divide the upper lateral cartilages from the septum. Arch Facial Plast Surg. 2004 Jan-Feb;6(1):36-40.
25. André RF, D'Souza AR, Kunst HP, Vuyk HD. Sub-alar batten grafts as treatment for nasal valve incompetence; description of technique and functional evaluation. Rhinology. 2006 Jun;44(2):118-22. Review
26. Fisher EW, Lund VJ, Scadding GK. Acoustic rhinometry in rhinological practice: discussion paper. J R Soc Med 1994 Jul;87:411/413.
27. Roithmann R, Chapnik J, Zamel N et al. Acoustic rhinometric assessment of the nasal valve. Am J Rhinol 1997 Sep-Oct; 11:379/385.
28. Reber M, Rahm F, Monnier P. The role of acoustic rhinometry in the pre- and postoperative evaluation of surgery for nasal obstruction. Rhinology 1998 Dec;36:184/187.
29. Larsson C, Millqvist E, Bende M. Relationship between subjective nasal stuffiness and nasal patency measured by acoustic rhinometry. Am J Rhinol 2001 Nov-Dec;6:403/405.
30. H Bakker, PJFM. Lohuis, DJ. Menger, GJ Nolst Trenité, WJ Fokkens, CA Grimbergen. Objective computerized determination of the minimum cross-sectional area of the nasal passage on CT. Laryngoscope, 2005; 115 (10):1809-1812.