

## *De open septorinoplastiek; ervaringen bij 80 patiënten*

T. D. ZIJLKER EN H. D. VUYK

### INLEIDING

De correctieve neuschirurgie (septorinoplastiek) kan op twee manieren worden uitgevoerd. De endonasale techniek wordt van oudsher het meest onderwezen en toegepast. Hierbij liggen alle incisies aan de binnenzijde van de neus. Men kan de structuren van de neus ook van buitenaf benaderen door de huid van de neuspunt en neusrug op te schuiven met behulp van een incisie in de columella nasi. De eerste publikaties over een dergelijke open benadering dateren uit de eerste helft van deze eeuw.<sup>1,2</sup> Hiervoor ontstond na 1970 hernieuwde belangstelling, vooral door het werk van Padovan,<sup>3</sup> met name in de USA en Canada.<sup>4,9</sup> Door een verbetering van de techniek wat betreft de plaats van de incisie en het behoud van de continuïteit van de neusvleugelkraakbeentjes, alsmede wat betreft de wondsluiting blijken de risico's van de open techniek, zoals necrose van de columella-huidlap en een lelijk litteken, minimaal te zijn. Derhalve lijkt het voordeel van de betere

expositie van de chirurgische anatomie ten opzichte van de endonasale techniek een breder toepassingsgebied te rechtvaardigen. Aan de hand van ervaringen bij 80 eigen patiënten

Academisch Ziekenhuis, afd. Keel-, Neus- en Oorheelkunde, Postbus 1918, 6201 BX Maastricht.

T.D.Zijlker, KNO-arts.

Streekziekenhuis Gooi-Noord, afd. Keel-, Neus- en Oorheelkunde, Laren.

Dr.H.D.Vuyk, KNO-arts.

Correspondentie-adres: T.D.Zijlker.

### SAMENVATTING

De correctieve neuschirurgie kan op twee manieren worden uitgevoerd. Bij de traditionele endonasale benadering liggen de incisies aan de binnenzijde van de neus. Bij de open techniek wordt gebruik gemaakt van een incisie aan de buitenzijde van de neus in de columella. Hiermee wordt een beter overzicht verkregen over de chirurgische anatomie dan bij de endonasale benadering.

Op grond van de literatuur en ervaringen bij 80 patiënten blijken de voordelen van de open techniek alleszins op te wegen tegen de (vermijdbare) risico's zoals wondgenezingsstoornissen en een lelijk litteken.

worden in samenhang met de literatuur de indicaties, contraïndicaties, chirurgische techniek en resultaten van de open benadering voor de septorinoplastiek besproken. Vooral zal aandacht besteed worden aan de wondgenezing van de columella en het uiteindelijke litteken.

### INDICATIES EN CONTRAÏNDICATIES

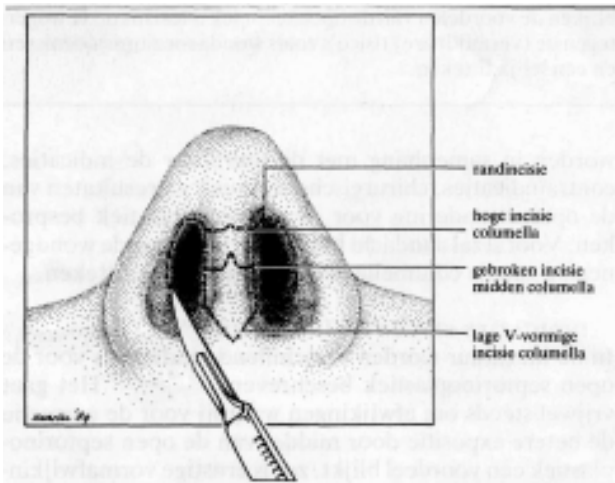
In de literatuur worden verschillende indicaties voor de open septorinoplastiek beschreven.<sup>5,7,8,10,12,14,19</sup> Het gaat vrijwel steeds om afwijkingen waarbij voor de correctie de betere expositie door middel van de open septorinoplastiek een voordeel blijkt, zoals ernstige vormafwijkingen van de uitwendige neus en neuspunt, zeer sterke deviaties en perforaties van het anterieure neusseptum, slappe neusvleugels, en bij patiënten niet schisis en met andere congenitale afwijkingen van het gelaat, zoals neusrugcysten.

Anderson et al.<sup>7</sup>, Adamson<sup>8</sup> en Goodman en Charles<sup>10</sup> gebruiken de open benadering voor elke septorinoplastiek. Een dergelijke ruime indicatiestelling is in Nederland (nog) niet geaccepteerd. Alleen in geval van schisis wordt de open techniek in brede kring toegepast.

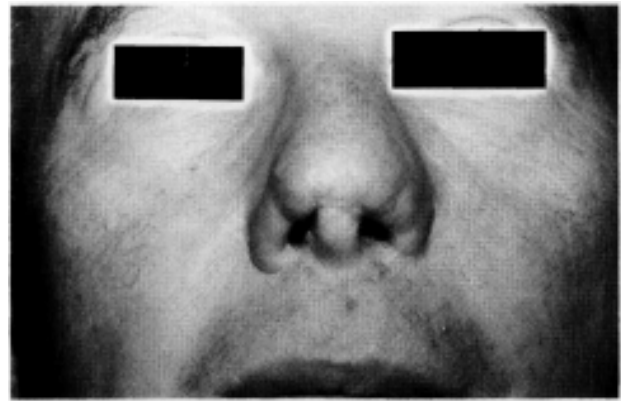**Contraïndicaties.** Een relatieve contraïndicatie is een bestaand litteken in de columella in verband met een mogelijk licht verhoogde kans op stoornis in de wondgenezing. Er zullen bovendien patiënten zijn, die bezwaar hebben tegen een incisie in de columella. Met goede voorlichting aan de hand van fotodocumentatie blijkt dit bezwaar te kunnen worden opgeheven.

**TECHNIEK**

De gebruikelijke preoperatieve beoordeling bestaat uit routine-KNO-onderzoek, fotodocumentatie, zonodig neusendoscopie en psychologisch onderzoek. Het valt te verwachten dat binnen afzienbare termijn gecomputeriseerde grafische preoperatieve beoordeling beschikbaar komt.<sup>20</sup> De ingreep wordt klinisch, soms in dagbehandeling uitgevoerd. De anesthesie kan geheel of lokaal zijn. Om de huid van de neuspunt en de neusrug te kunnen opschuiven wordt gebruik gemaakt van een incisie in de columella, die verlengd wordt langs de rand van de beide neusvleugelkraakbeentjes (figuur 1). De plaats van de incisie, het behoud van de continuïteit van de neusvleugelkraakbeentjes en een juiste wondsluiting zijn van essentieel belang om desastreuze gevolgen te vermijden (figuur 2). In de literatuur worden voor de open benadering verschillende incisies in de columella beschreven, te weten: (1) in de basis van de columella, (2) hoog onder de neuspunt en (3) in het midden van de columella. - De V-vormige incisie aan de basis van de columella is relatief lang, loopt niet parallel met de ontspannen huidlijnen en levert een lange smalle huidlap op. Drie argumenten die de kans op een zichtbaar litteken vergroten.



FIGUUR 1. Drie verschillende incisies in de columella die verbonden kunnen worden met beide randincisies om de huid van de neuspunt en de neusrug op te schuiven. Door de auteurs is steeds de gebroken incisie in het midden van de columella gebruikt.



FIGUUR 2. Neuspunt van een patiënt van 53 jaar na vroegere neustussenschotresectie en 3 pogingen tot reconstructie. Het desastreuze resultaat is o.a. te wijten aan de verschillende externe incisies die gebruikt zijn. (Reproductie met toestemming van belanghebbenden.)

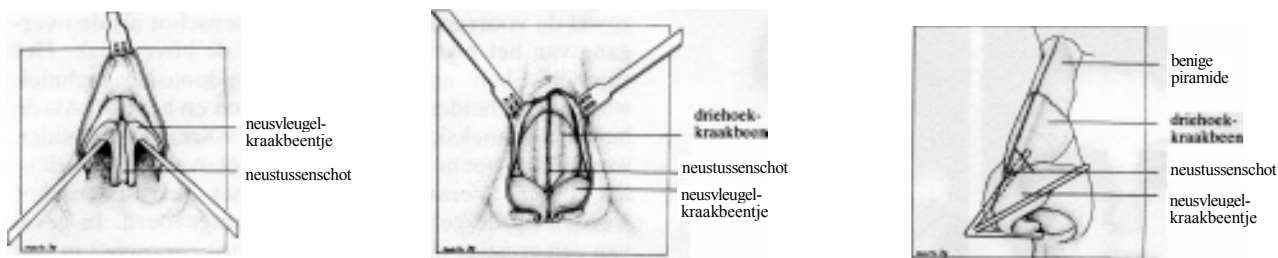
- De hoge incisie onder de neuspunt loopt wel in de ontspannen huidlijnen, doch de expositie van de voorrand van het septum en de premaxilla is beperkt.
- De incisie is het midden van de columella en loopt in het smalste deel van de columella, evenwijdig aan de ontspannen huidlijnen. Het V-vormige puntje in de incisie breekt de littekenlijn en verdeelt de contractiekrachten in de wond. Dit vermindert de kans op een diepliggend litteken zoals wel gezien wordt bij een simpele dwarse incisie. De overgang columella-incisie en randincisie ligt over de neusvleugelkraakbeentjes, hetgeen retractie op de hoeken voorkomt. Ten opzichte van de hoge incisie ligt de lagere incisie in het midden van de columella meer in een schaduwzone.

Wegens bovengenoemde argumenten biedt de gebroken incisie in het midden van de columella de meeste kans op een uiteindelijk vrijwel nauwelijks zichtbaar litteken. In de tabel zijn gegevens samengevat van enkele in de literatuur beschreven patiëntenseries betreffende wondgenezing en littekenvorming bij de open benadering voor

Literatuuroverzicht omtrent het ontstaan van necrose van de columella-huidlap en een lelijk litteken na open septorinoplastiek met behulp van een gebroken incisie in het midden van de columella

auteurs	aantal patiënten	columella-huidlap-necrose	lelijk litteken (heroperatie)
Goodman et al. (1978) <sup>10</sup>	200 78 110	-	3*
Stone (1980) <sup>11</sup> Wright et al. (1981) <sup>12</sup>	200 140 100		
Anderson et al. (1982) <sup>7</sup> Ezon (1985) <sup>13</sup>	158		
Gunteretal. (1986) <sup>14</sup> Adamson (1987) <sup>8</sup>			
<b>totaal</b>	<b>986</b>		

\*Bij 3 patiënten met schisis in het gelaat deed zich wonddehiscentie voor. Achteraf stond de wond te veel onder spanning omdat bij deze 3 patiënten getracht is de columella te veel te verlengen.

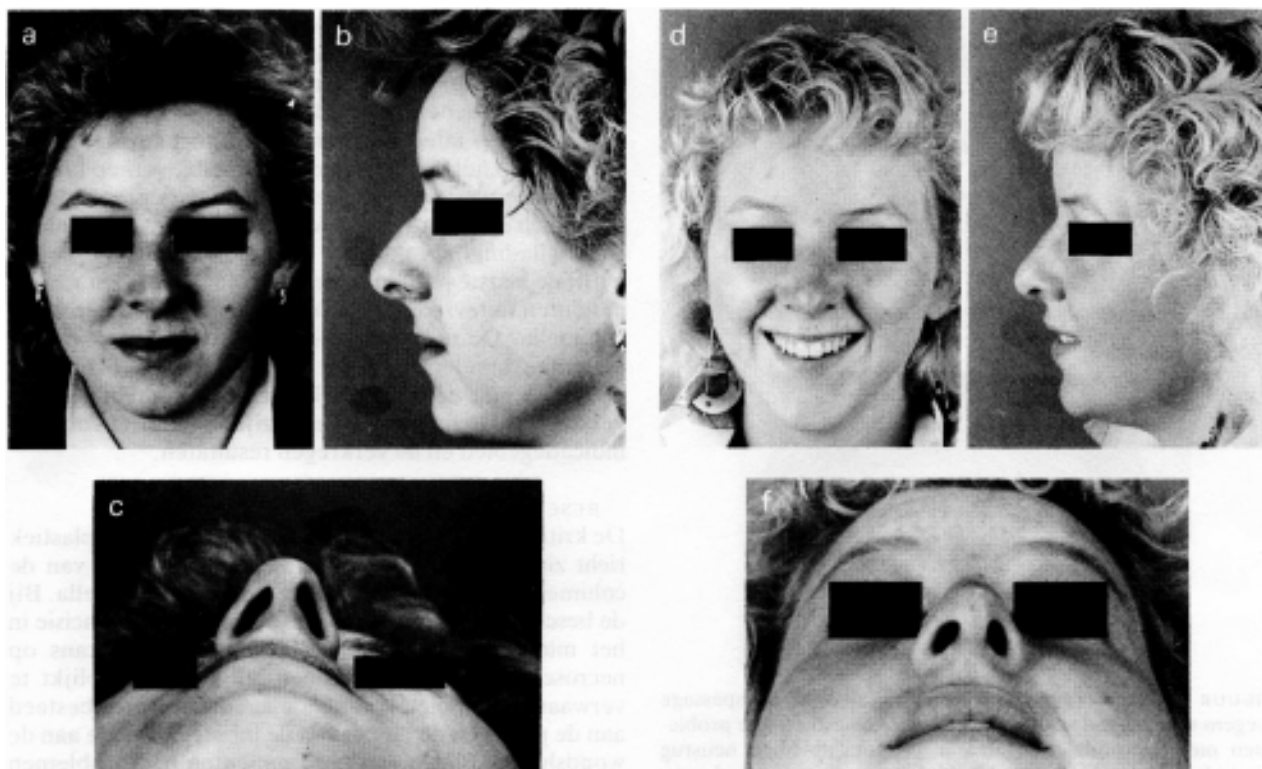


FIGUUR 3. (a) Vooraanzicht van de neusvleugelkraakbeentjes en het neustussenschot na oplichten van de huid; (b) bovenaanzicht van neusvleugelkraakbeentjes, neustussenschot en driehoekkraakbeentjes na oplichten van de huid; (c) zij-aanzicht op de anatomie van de neus met daarin aangegeven het driepootmodel van de neusvleugelkraakbeentjes.

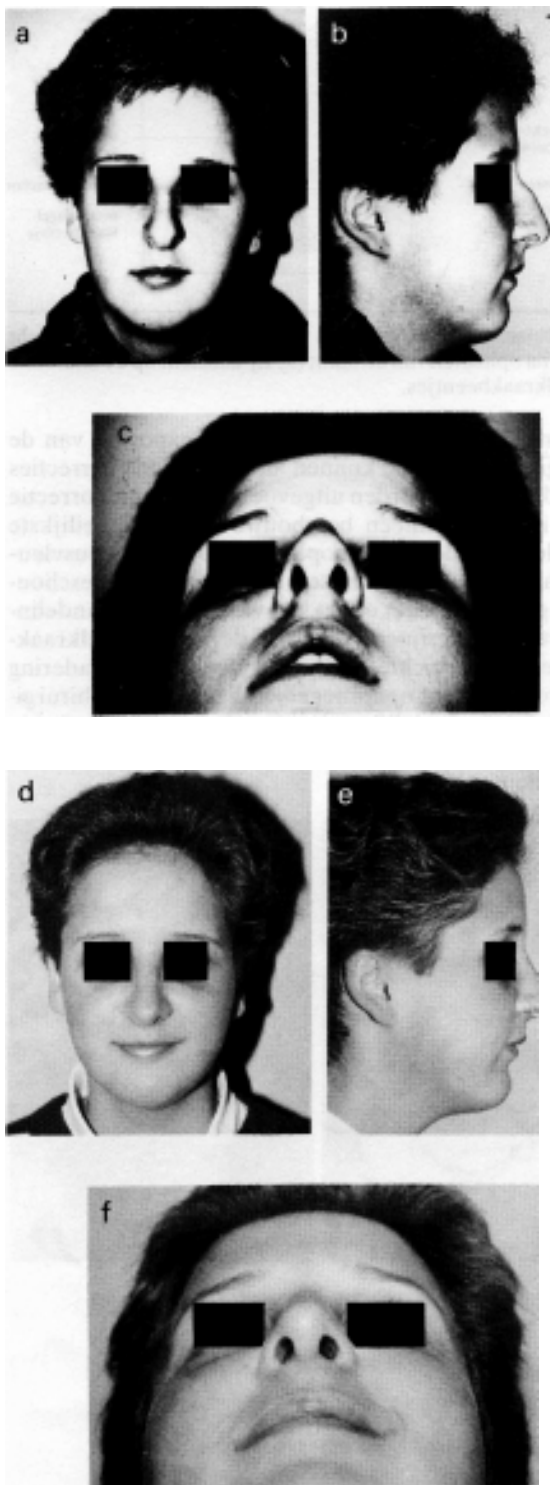
septorinoplastiek, waarbij gebruik gemaakt is van een gebroken incisie in het midden van de columella. Bij 3 van de 986 patiënten trad wonddehiscentie op. Uit dit overzicht moge blijken, dat bij een goede techniek de angst voor necrose van de huidlap of een lelijk litteken ongegrond is. Derhalve is bij onze 80 patiënten steeds de gebroken incisie in het midden van de columella gebruikt.

Na incisie en het prepareren van de columella-huidlap kunnen de neusvleugelkraakbeentjes a vue worden gebracht (figuur 3). De neusrug wordt vervolgens subcutaan vrijgelegd tot aan de neuswortel, net oppervlakkig van de perichondrale en periostale laag (figuur 4).

Bloedingen zijn hierbij minimaal. Na expositie van de chirurgische anatomie kunnen alle benodigde correcties onder direct zicht worden uitgevoerd. Neuspuntcorrectie wordt in het algemeen beschouwd als het moeilijkste onderdeel van de septorinoplastiek. Door de neusvleugelkraakbeentjes schematisch als driepoot te beschouwen (figuur 5),<sup>21</sup> is het effect van verschillende handelingen beter te begrijpen. Doordat de neusvleugelkraakbeentjes ten opzichte van de endonasale benadering onvervormd in het operatiegebied liggen, is de chirurgische anatomie duidelijk en kunnen de benodigde correcties ten opzichte van de endonasale benadering eenvoudiger worden uitgevoerd.



FIGUUR 4. Vrouw van 19 jaar met gestoorde neuspassage wegens scheefstand van neustussenschot en esthetische problemen met de te lange neus en forse neuspunt (a, b en c). De toestand na 5 maanden (d, e en f): correctie van scheefstaand neustussenschot, naar achteren plaatsen van neuspunt door bewerking van neusvleugelkraakbeentjes, verlagen neusrug, alsmede uitdiepen van nasolabiale hoek. (Gereproduceerd met toestemming van rechthebbenden.)



FIGUUR 5. Vrouw van 20 jaar met gestoorde neuspassage wegens scheefstand van neustussenschot en esthetische problemen met de ronde, hangende neuspunt, de hoge neusrug alsmede een terugwijkende kin (a, b en c). Twee maanden na operatie (d, e en f): scheefstand van septum en te hoge neusrug gecorrigeerd, neuspunt verfijnd en kin-implantaat voor augmentatie en derhalve verdere verbetering van profiel. (Gereproduceerd met toestemming van rechthebbenden.)

De open techniek levert een goed overzicht op over zowel de voorrand van het neustussenschot als de overgang van het neustussenschot naar de bovenkaak. Het slijmvlies kan analoog aan de endonasale techniek worden gescheiden van het kraakbeen en het bot. Als de beide driehoekskraakbeentjes vervolgens gescheiden worden van het neustussenschot is het overzicht aanzienlijk beter. Veranderingen aan het neustussenschot worden op de gebruikelijke wijze uitgevoerd. In geval van een ernstige deviatie kan het neustussenschot in zijn geheel worden uitgenomen, bewerkt en teruggeplaatst. Vormveranderingen van de neusrug kunnen bereikt worden door deze te verhogen met implantaten of te verlagen met behulp van vijl en kraakbeenschaar. Versmallingen zijn mogelijk door middel van correctie van de benige zijkanalen van de neus.

Aan het einde van de ingreep wordt de huidincisie gesloten met nylon. Op de neus wordt een gipskapje aangebracht. Het verband in de neus kan de volgende dag worden verwijderd, de hechtingen in de columella na 4 dagen en het gipskapje na 7 dagen.

#### BEVINDINGEN BIJ EIGEN PATIËNTEN

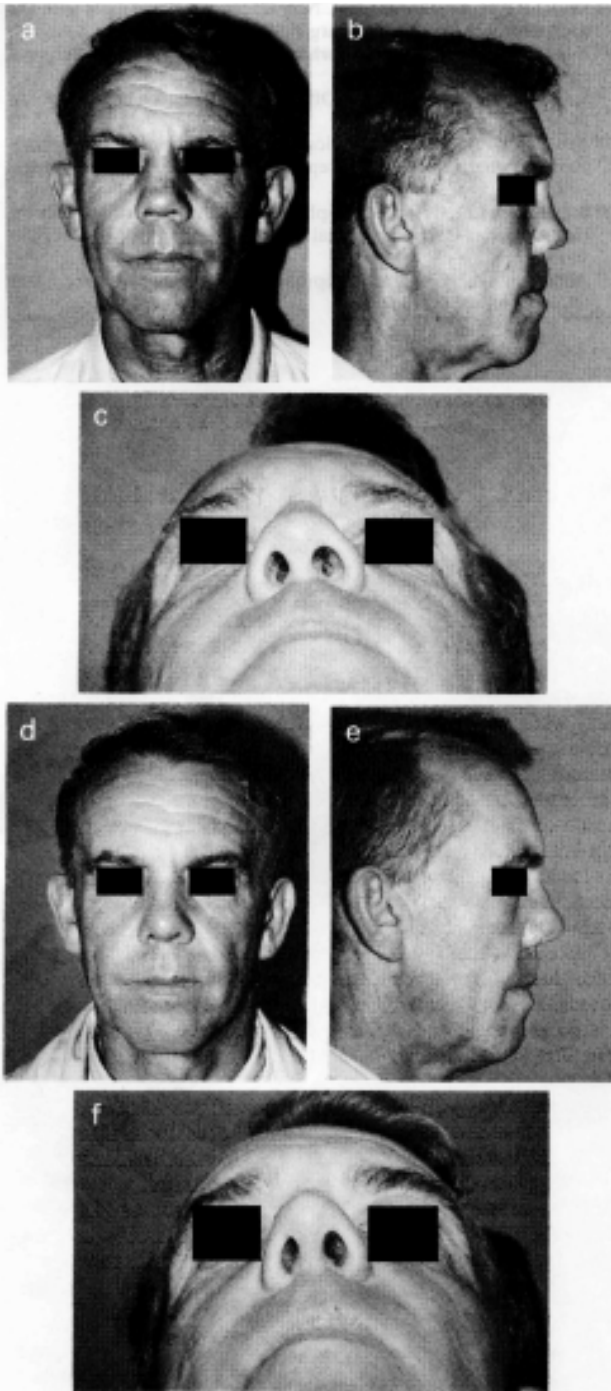
Van juli 1988 tot oktober 1989 werden door ons 80 patiënten aan de neus geopereerd met de open benadering. Het betrof 31 vrouwen en 49 mannen. De gemiddelde leeftijd bedroeg 31 jaar. 15 patiënten ondergingen eerder een operatie aan de neus; 3 van deze 15 werden eerder door ons geopereerd.

Peroperatieve complicaties die men in verband zou kunnen brengen met de gehanteerde techniek, zoals perforatie(s) van de huid van de neusrug, of bloedingen die het zicht beperken, traden niet op. Na de operatie kwamen geen infecties voor. De wondgenezing, in het bijzonder in het gebied van de columella, verliep bij alle patiënten ongestoord. Bij geen van de patiënten ontwikkelde zich een necrose van een gedeelte of van de gehele columella-huidlap.

Bij de laatste poliklinische controle bleek geen van de patiënten ontevreden over het uitwendige litteken in de columella. De resultaten die wij bij deze groep van 80 patiënten konden bereiken zijn aanzienlijk beter dan voorheen met de endonasale techniek konden worden verkregen. De figuren 4, 5 en 6 zijn illustratief voor het indicatiegebied en de verkregen resultaten.

#### BESCHOUWING

De kritiek op de open benadering voor septorinoplastiek richt zich voornamelijk op de kans op necrose van de columella-huidlappen en het litteken in de columella. Bij de beschreven 80 patiënten werd een gebroken incisie in het midden van de columella gebruikt. De kans op necrose van de huidlap of een lelijk litteken blijkt te verwaarlozen indien voldoende aandacht wordt besteed aan de plaats en de diepte van de incisie, alsmede aan de wondsluiting. Geen van onze patiënten had problemen met het uiteindelijke litteken, dat cosmetisch alleszins acceptabel is. In de literatuur zijn enkele grote patiëntenseries beschreven waaruit ook blijkt, dat de angst voor necrose en een lelijk litteken inderdaad ongegrond



FIGUUR 6. Man van 55 jaar met gestoorde neuspassage door een zeer scheef neustussenschot; bovendien zijn er esthetische problemen met de brede korte neus en ingezakte neusrug en neuspunt, alsmede met de ingetrokken columella als gevolg van septumresectie op 20-jarige leeftijd (a, b en c). Toestand 3 maanden na de operatie (d, e en f): opbouw van het septum, reconstructie van de neusrug en de neuspunt met behulp van kraakbeenimplantaat verkregen uit het septum, alsmede van kraakbeenpiramide is versmald, de linker neusvleugel is naar binnen geplaatst. (Gereproduceerd met toestemming van rechtheb-benden.)

js 7810-14 j<sub>l</sub> et inteken mag de keuze van benadering voor septorinoplastiek dan ook niet beïnvloeden.

Een argument tegen de open benadering zou de langere operatietijd zijn. Met voldoende ervaring kost de open benaderingswijze 15 a 30 minuten meer dan de endonasale techniek. Het argument van de langere operatieduur wordt onzes inziens terzijde gesteld door de voordelen van deze techniek. Postoperatief lijkt het gebied boven de neuspunt bij een aantal patiënten meer gezwollen dan bij de endonasale techniek, hetgeen mogelijk samenhangt met de onderbreking van de lymfdrainage via de columella. Deze zwelling neemt echter in de loop van de weken af en levert op langere termijn niet meer problemen op dan bij de endonasale techniek.

Bij het overgrote deel van de patiënten is onzes inziens het resultaat beter dan voorheen kon worden bereikt toen uitsluitend de gesloten techniek werd toegepast. Opvallend is het inzicht dat verkregen wordt in de chirurgische anatomie van de verschillende problemen, ondanks uitgebreide ervaring die tevoren met de endonasale techniek is opgedaan. Het uitvoeren van de benodigde correcties is eenvoudiger, beter te controleren en verloopt derhalve vaak sneller dan met de endonasale techniek. Dit komt het onderwijs ten goede.

Correctieve neuschirurgie blijft een uitdaging, mede gezien de variatie van de afwijkingen en de vele mogelijkheden om beoogde veranderingen aan te brengen. De benaderingsmethode zal afhangen van de persoonlijke voorkeur van de chirurg. Er zijn echter geen rationele bezwaren tegen de incisie in de columella op grond waarvan de open benadering kan worden afgewezen.

Op grond van onze ervaringen en de gegevens in de literatuur verwachten wij dat de open techniek een belangrijke plaats zal gaan innemen in de correctieve neuschirurgie.

#### SUMMARY

*Open septoplasty; experiences in eighty patients.* - Corrective rhinoplasty may be performed in two ways. With the traditional endonasal approach the incisions are made on the inside of the nose. The open technique uses an incision made on the outside of the nose, in the columella. This affords better insight into the surgical anatomy than the endonasal approach.

It is concluded from the literature and from experiences in 80 patients that the advantages of the open technique more than compensate for the (avoidable) risks such as impaired wound healing and an ugly scar.

#### LITERATUUR

- <sup>1</sup> Rethi A. Operation to shorten an excessively long nose. *Rev Chir Plast* 1934; 2: 85.
- <sup>2</sup> Sercer A. Dekortication der Nase. *Chirurgiae Maxillofac Plast (Zagreb)* 1958; 1:49.
- <sup>3</sup> Padovan T. External approach in rhinoplasty (decortication). *Symp ORL* 1966; 3-4: 354-60.
- <sup>4</sup> Goodman WS. Recent advances in external rhinoplasty. *J Otolaryngol* 1981; 10:433-9.
- <sup>5</sup> Goodman WS. Septorhinoplasty: surgery of the nasal tip by external rhinoplasty. *J Laryngol Otol* 1980; 94: 485-94.
- <sup>6</sup> Goodman WS, Charles DA. Technique of external rhinoplasty. *J Otolaryngol* 1978; 7: 13-7.

- <sup>7</sup> Anderson JR, Johnson Jr CM, Adamson PA. Open rhinoplasty: an assessment. *Otolaryngol Head Neck Surg* 1982; 90: 272-4.
- <sup>8</sup> Adamson PA. Open rhinoplasty. *Otolaryngol Clin North Am* 1987; 20: 837-52.
- <sup>9</sup> Anderson JR, Ries WR. Rhinoplasty emphasising the external approach. Stuttgart: Thieme, 1986.
- <sup>10</sup> Goodman WS, Charles DA. Why external rhinoplasty? *J Otolaryngol* 1978; 7: 9-12.
- <sup>11</sup> Stone JW. External rhinoplasty. *Laryngoscope* 1980; 90: 1626-30.
- <sup>12</sup> Wright WK, Kridel RWH. External rhinoplasty: a tool for teaching and for improved results. *Laryngoscope* 1981; 91: 945-51.
- <sup>13</sup> Ezon FC. Open rhinoplasty. *Ear Nose Throat J* 1985; 64: 30-45.
- <sup>14</sup> Gunter JP, Rohrich RJ. External approach for secondary rhinoplasty. *Plast Reconstr Surg* 1987; 80: 161-74.
- <sup>15</sup> Briant TDR, Middleton WG. The management of severe nasal deformities. *J Otolaryngol* 1985; 14: 120-4.
- <sup>16</sup> Kridel RWH, Szachowicz EH. Non-Caucasian rhinoplasty with the open approach. *Facial Plast Surg* 1988; 5: 179-87.
- <sup>17</sup> Baarsma EA. External septorhinoplasty. *Arch Otorhinolaryngol* 1979; 224: 169-76.
- <sup>18</sup> Stoll W. Erfahrungen mit der 'Offenen Rhinoplastik'. *HNO* 1986; 34: 190-3.
- <sup>19</sup> Arnstein DP, Berke GS. Surgical considerations in the open rhinoplasty approach to closure of septal perforations. *Arch Otolaryngol* 1989; 115:435-8.
- <sup>20</sup> Schoenrock LD. Computer graphics: a new form of aesthetic editing. In: Cummings CW, ed. *Clinical update I*. St. Louis: Mosby, 1988: 56-61.
- <sup>21</sup> Anderson JR. A reasoned approach to nasal base surgery. *Arch Otolaryngol* 1984; 110: 349-58.

Aanvaard op 22 januari 1990