

Oor schelp correctie met kraakbeensparende technieken

H. D. VUYK, S. VAN DER BAAN EN P. H. M. T. OLDE KALTER

Oorschelpen die van het hoofd afstaan, vormen de meest voorkomende congenitale afwijking in het hoofd-halsgebied. In dit artikel worden de psychologische aspecten van afstaande oorschelpen, de anatomie van het normale en het afstaande oor, alsmede de chirurgische behandeling besproken. Voor de correctie van deze congenitale afwijking zijn 3 technieken te onderscheiden: kraakbeenincisie- en excisietechnieken, hechttechnieken en combinaties hiervan. Wij beschrijven de resultaten van kraakbeensparende operaties bij 62 patiënten.

ACHTERGRONDGEGEVENS

Psychologie. In onze westerse samenleving zijn afstaande oorschelpen vaak reden voor plagerijen (maar bijvoorbeeld niet in Japan). In 1949 werd reeds gewezen op de onzekerheid die patiënten met afstaande oorschelpen kenmerkt.¹ Goed onderzoek naar de psychologische en sociale aspecten van deze vaak voorkomende congenitale afwijking is echter schaars. Wel geeft een veelheid van psychosociale publikaties aan dat uiterlijk belangrijk is bij de beoordeling door anderen en een rol speelt bij dagelijkse sociale interactie.^{2,4} Klinische ervaringen vermeld in de literatuur,⁵ en onze eigen observaties⁶ beves-

Ziekenhuis Gooi-Noord, afd. Keel-, Neus- en Oorheelkunde/Hoofd-Hals-chirurgie, Rijksstraatweg 1, 1261 AN Blaricum. Dr. H.D. Vuyk, dr. S. van der Baan en dr. P.H.M.T. Olde Kalter, keel-, neus- en oorartsen. *Correspondentie-adres:* dr. H.D. Vuyk.

SAMENVATTING

Doel Vaststellen van de waarde van kraakbeensparende hechttechnieken voor correctie van afstaande oorschelpen.

Opzet. Retrospectief onderzoek.

Plaats. Ziekenhuis Gooi-Noord, Blaricum.

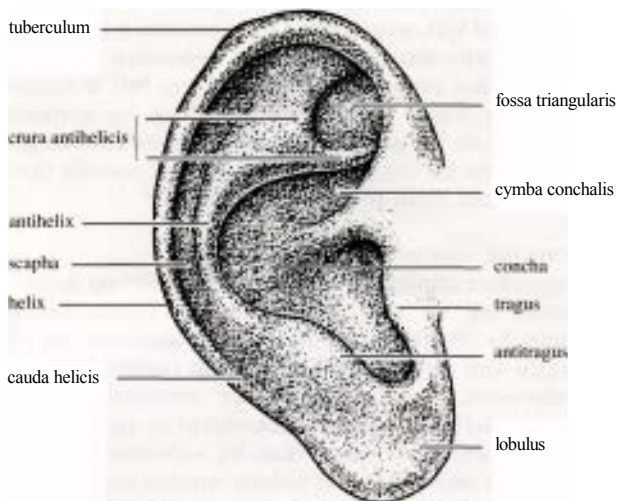
Methode. In de periode 1989-1992 werden 117 oren van 62 patiënten chirurgisch behandeld. Evaluatie van de resultaten geschiedde aan de hand van de McDowell-criteria voor anatomie en positie van de oorschelp.

Resultaten. Bij 108 van de 117 gecorrigeerde oren had de operatie succes. Bij 6 oren was sprake van een recidief en bij 3 oren was sprake van overcorrectie. Van de 6 oren werden er 2 opnieuw geopereerd. Bij 15 oren werd een hechting uitgestoten, hetgeen bij 14 oren op eenvoudige wijze kon worden behandeld.

Conclusie. Correctie van afstaande oorschelpen met behulp van kraakbeensparende technieken gericht op de specifieke anatomische afwijkingen levert bevredigende resultaten op. Complicaties spitsen zich toe op het uitstoten van hechtingen, hetgeen afhankelijk lijkt van het gebruikte materiaal en de plaats ervan.

tigen het feit dat afstaande oorschelpen met recht als esthetische handicap kunnen worden gezien.

Anatomie. Afstaande oorschelpen komen bij ongeveer 5% van de blanken voor.⁷ Bij twee derde van de patiënten komt deze afwijking ook in de familie voor.⁸ Waarschijnlijk betreft het een dominante overerving met wisselende penetrantie.⁹



FIGUUR 1. Anatomische kenmerken van het normale rechter oor, laterale zijde (met toestemming overgenomen).¹⁰

De kenmerkende anatomische structuur van de laterale zijde van de oorschelp is weergegeven in figuur 1. De vorm van de oorschelp wordt ontleend aan een kraakbeenplaat die tijdens de groei en vooral bij volwassenen steeds dikker en stugger wordt. Het is vooral de concha die voor de opvang van geluidsgolven van belang is.¹ Een derde van de mediane zijde van de oorschelp ligt direct tegen de schedel aan. Twee ligamenten voor en achter de oorschelp geven de oorschelp een zekere stabiliteit.¹¹ De bloedvoorziening loopt via de A. auricularis poste-rior, de A. temporalis superficialis en de A. occipitalis. De bloedvoorziening is zo goed, dat deze bij vrijwel geen enkele chirurgische techniek gecompromitteerd wordt.

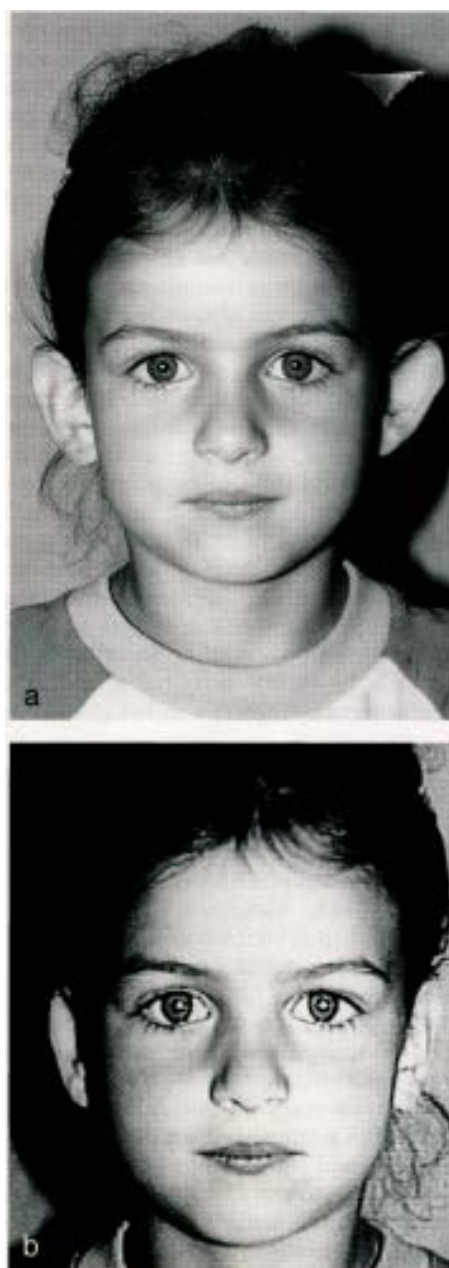
Op 1-jarige leeftijd is het oor gemiddeld 5 cm hoog. Dit is slechts 1 cm kleiner dan het oor van een volwassene.¹² Uit het onderzoek van Adamson et al. blijkt het oor op 3-jarige leeftijd 80% van zijn uiteindelijke grootte bereikt te hebben.¹³ In tegenstelling tot de groei van de kraakbenige neus, is de groei van het oor ten tijde van het 5e en 6e levensjaar dus vrijwel voltooid. Derhalve kan een oorschelpcorrectie vanaf het 5e jaar worden uitgevoerd, zonder dat dit problemen voor de groei of de uiteindelijke grootte van de oorschelp hoeft op te leveren.¹⁴

Esthetische maatstaven. Normale oren hebben vaak een asymmetrische positie, grootte en stand ten opzichte van het hoofd. De hoek tussen het oor en de schedel varieert van 25 tot 35°. Een hoek groter dan 40° wordt meestal als abnormaal beschouwd.¹² De afstand van de helix tot de schedel varieert van 15 tot 20 mm. Een afstand van minder dan 10 mm is onnatuurlijk, omdat het oor dan tegen het hoofd lijkt geplakt. De helix en de oorlel vormen idealiter, zowel in voor-achterwaartse richting als in zij aanzicht, een vloeiende gebogen lijn.

Een aantal afwijkingen kan de oorzaak zijn van het te ver afstaan van de oorschelp. De meest voorkomende is het ontbreken of de onderontwikkeling van de normale antihelixvouw. Hierbij vormt de concha één geheel met

de scapha, waardoor vooral het bovenste deel van de oorschelp het meest afstaat. Daarnaast kan een hoge conchawal (de laterale opstaande rand die overgaat in de antihelix), eventueel tezamen met het ontbreken van een antihelixvouw, de onderliggende oorzaak van de afstaande oorschelp zijn (figuur 2). Bovendien blijkt ook de oorlel bij de meeste patiënten af te staan, hetgeen voornamelijk bepaald wordt door de stand van de kraakbenige helixstaart.¹⁵

Historie van chirurgische oorschelpstandcorrectie. Ely beschreef in 1881 als eerste een chirurgische methode om



FIGUUR 2. Patiënt met ontbrekende antihelixvouw, hoge conchawal en afstaande oorlel (a); computersimulatie van het te verwachten chirurgische resultaat van oorschelpcorrectie (b; afgedrukt met toestemming van belanghebbende).

een afstaande oorschelp te corrigeren.¹⁶ Door middel van een retro-auriculaire excisie van huid en kraakbeen kon een standverbetering worden verkregen met een nieuwe, doch scherpe en onnatuurlijke antihelix. In plaats van excisies werden later incisies in het kraakbeen gebruikt om de antihelixvouw te creëren.¹⁷ Ook met deze techniek blijft de gecreëerde antihelix echter scherp en onnatuurlijk. Partiële incisies op de plaats van de antihelix aan de laterale zijde van het kraakbeen kan een buiging van het kraakbeen tot gevolg hebben.¹⁸ De mate van buiging is echter moeilijk te doseren, terwijl het kraakbeen ter plaatse van de antihelix toch onregelmatigheden kan vertonen. Mustardé en Furnas introduceerden het gebruik van hechtingen om de vorm en de stand van de oorschelp te verbeteren.^{19, 20} De semi-permanente hechtingen (van zijde) en de later geïntroduceerde permanente hechtingen (van mersilene, nylon of goretex) moeten echter als allo-implantaten worden beschouwd, die kunnen leiden tot weefselreactie, met mogelijk uitstoting tot gevolg.

In de laatste 2 decennia zijn vele methoden beschreven die voortkomen uit genoemde chirurgische technieken voor de correctie van afstaande oorschelpen.^{10, 21-24}

Diagnose. Zoals bij elke esthetische ingreep moet de patiënt duidelijk proberen aan te geven wat hem stoort. Het is van groot belang de oorschelp te analyseren, waarbij vooral gelet dient te worden op het ontbreken van de antihelixvouw, de hoogte van de conchawal en de stand van de oorlel. Bovendien moet een oordeel gevormd worden over de stevigheid van het kraakbeen en over eventuele asymmetriën. In verband met grootte en stevigheid van de oorschelp is de leeftijd een belangrijk punt van overweging. De anamnese omvat hemorragische diathese en neiging tot keloïdvorming en hypertrofische littekenvorming, evenals andere contraïndicaties voor chirurgie. Fotografie is de basisdocumentatie van plastisch-chirurgische ingrepen in het gelaat. Opnamen in voor-achterwaartse en dwarse richting, driekwart schuine opnamen, alsmede opnamen in achter-voorrichting worden in onze praktijk door de chirurgen zelf gemaakt.

Met de patiënt dienen mogelijkheden, onmogelijkheden en eventuele complicaties van chirurgie duidelijk te worden besproken. Geschreven patiënteninformatie omtrent de ingreep achten wij van groot belang.

Om patiënten een indruk van de mogelijkheid van het chirurgische resultaat te geven, kunnen de oren door de chirurg met de hand worden gemanipuleerd, terwijl de patiënt in de spiegel kijkt. Computersimulatie is een vorm van beeldcommunicatie waarbij, met behulp van videocamera, computer en beeldscherm, het resultaat fraai kan worden gesimuleerd, zonder dat de handen van de chirurg in beeld zijn (zie figuur 2b). Een videoprint van het beeldscherm kan als onderdeel van de geschreven informatie aan de patiënt worden meegegeven.

Het doel van oorschelpcorrectie. Het doel van oorschelpcorrectie is het normaliseren van vorm en stand van beide oorschelpen, met een zekere symmetrie voor beide kanten. Een afstand van 15 mm gemeten van de vrije rand tot aan de schedel lijkt ideaal.²⁵ Enig afstaan

van de onderste delen van het oor bij juiste correctie van de bovenpool lijkt acceptabel. Overcorrectie is niet fraai, terwijl de retro-auriculaire sulcus behouden dient te worden om het eventueel dragen van een bril te vergemakkelijken. Enige asymmetrie komt ook bij normale oren vaak voor. De genoemde doelstellingen kunnen gebruikt worden als criteria waaraan een succesvolle oorschelpcorrectie dient te voldoen (tabel i).²⁶

TECHNIEK VAN OORSCHHELP-CORRECTIE

Chirurgische techniek dient toegespitst te zijn op de verschillende bij de betreffende patiënt voorkomende anatomische afwijkingen. Elk van de 3 anatomische afwijkingen van de afstaande oorschelp (ontbreken van antihelixvouw, hoge conchawal en afstaande oorlel) dient afzonderlijk te worden beoordeeld en zo nodig behandeld. Oorschelpcorrectie kan bij volwassenen goed onder lokale anesthesie met sedatie worden verricht. Bij kinderen wordt steeds algehele narcose gebruikt. De ingreep kan geschieden in dagbehandeling.

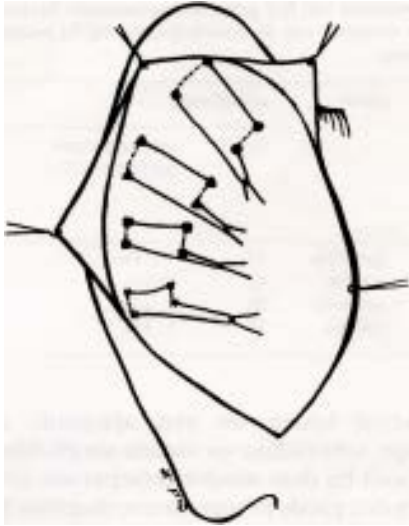
Met een lenticulaire excisie wordt de te verwachten overtollige huid retro-auriculair verwijderd. In navolging van Mustardé geven wij de voorkeur aan permanente hechtingen om de antihelix te reconstrueren: 1-4 retro-auriculair ingebrachte matrashechtingen die reiken tot onder de laterale huid en die zowel perichondrium als kraakbeen omvatten, zijn meestal genoeg (figuur 3). Een ronde, op natuurlijke wijze naar voren gebogen antihelix kan worden verkregen, afhankelijk van plaats van en spanning op de hechtingen. Soms is het mogelijk een hoge conchawal naar mediaan om te rollen als uitloper van de antihelix. Dit heeft een verlaging van de conchawal tot gevolg. Hoewel lateraal inkrassen of raspen van het perichondrium en kraakbeen onregelmatigheden kan veroorzaken, kan het in zeldzame gevallen bij dik, stug en volwassen kraakbeen geïndiceerd zijn.

De diepte van de concha kan verlaagd worden door excisie van weke delen onder de conchabodem of het afschaven van de kraakbenige bodem van de concha.¹¹ In navolging van Furnas wordt vervolgens de concha naar de schedel geplaatst door middel van verschillende permanente matrashechtingen van de conchawal naar het periost van het mastoïd. De juiste plaats van de hechtingen zal het naar voren glijden van de concha en het dichtvallen van de gehoorgang voorkomen. Het gebruikte permanente hechtmateriaal is steeds helder of wit om zichtbare verkleuringen onder de huid te voorkomen.

De oorlel kan gecorrigeerd worden door huidexcisie, incisie van de kraakbenige helixstaart, eventueel gecom-

TABEL i. Doel van oorschelpcorrectie volgens McDowell²⁶

Voor de bovenpool dient voldoende gecorrigeerd
 In voor-achterwaartse richting moet de helix achter de antihelix liggen
 De helix moet een vloeiend verloop hebben
 De sulcus auricularis posterior moet behouden blijven
 Het oor mag niet te dicht bij het hoofd staan (afstand bij bovenpool
 10 mm, bij middendeel 16 mm, bij onderpool 20 mm) De posities van
 beide oren ten opzichte van het hoofd mogen niet meer
 dan 3 mm van elkaar verschillen



FIGUUR 3. Tekening van het rechter oor in zijaanzicht, met retro-auriculair matrashedtingen volgens Mustardé ter reconstructie van de antihelix (met toestemming overgenomen).²¹

bineerd met een matrashedting naar de concha toe, waarmee de helixstaart inclusief de laterale oorletrand meer naar het hoofd geplaatst kunnen worden. De oorlel kan slechts in beperkte mate worden gecorrigeerd. Overcorrectie geeft al snel afwijkingen van de vorm van de oorlel. Een sterk afstaande oorlel kan dan ook als beperkende factor van de oorschelpcorrectie worden beschouwd.

De retro-auriculair huidincisie wordt gesloten met snel oplosbaar hechtmateriaal 5-0. Volwassenen krijgen gedurende 1 dag en kinderen gedurende maximaal 3 dagen een hoofdverband. De oren worden met een haar-band nog gedurende 1 week dag en nacht gesteund.

PATIËNTEN

In de periode 1989-1992 werden 62 patiënten aan in totaal 117 afstaande oren geopereerd. Het betrof 28 mannen en 34 vrouwen, met een leeftijd van 4,5-49 jaar (gemiddeld 18 jaar). Bij 7 patiënten betrof het een eenzijdige afwijking en bij 55 patiënten een bilaterale afwijking.

Eerder waren 9 patiënten elders geopereerd. Bij 2 van hen waren de gevolgen van kraakbeenincisietechniek vanwege de scherpe antihelixrand duidelijk zichtbaar. Bij 2 andere patiënten werden in eerste instantie een hechtingsgranuloom, waarvoor zij al vele jaren elders onder controle waren, verwijderd, zodat in tweede instantie de stand gecorrigeerd kon worden.

Ontbrekende antihelixvouw, hoge conchawal en afstaande oorlel werden bij de patiënten aan respectievelijk 107, 70 en 28 oren gediagnostiseerd. De dikte van het kraakbeen varieerde van patiënt tot patiënt, maar leek met de leeftijd toe te nemen. De antihelixvouw werd bij 107 oren met hechtingen genormaliseerd, bij 6 van de 107 oren werden bovendien het perichondrium en het kraakbeen ingekrast volgens Stenström. Een hoge conchawal werd bij 70 oren verlaagd met behulp van hechtingen, bij

58 werden weke delen onder de concha van het mastoïd verwijderd en bij 8 van deze 58 oren werd tevens kraakbeen verwijderd van de conchabodem.

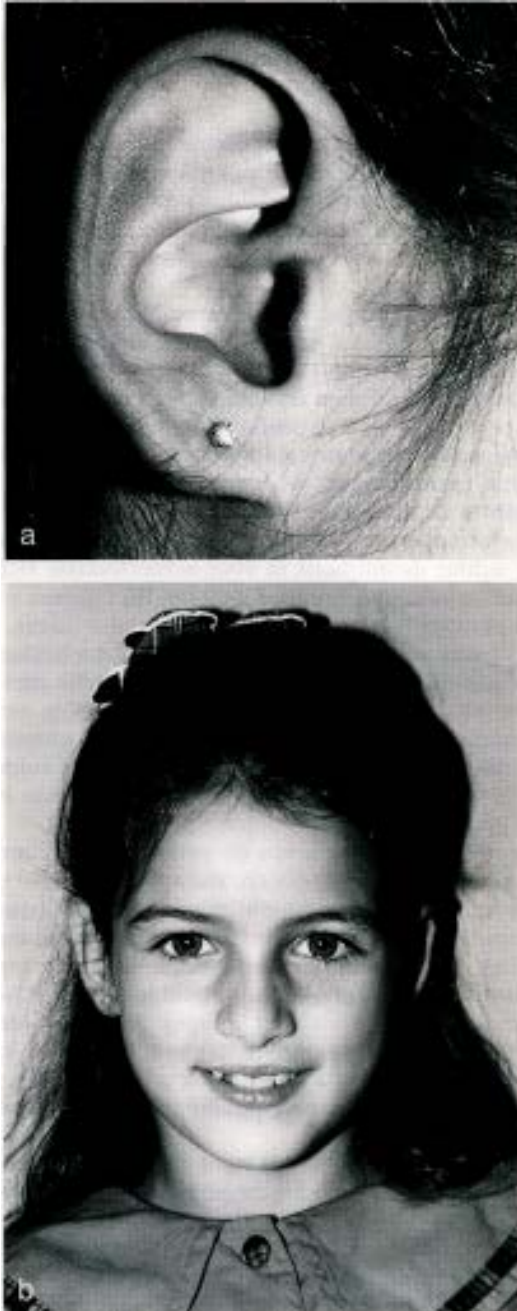
RESULTATEN

Evaluatie van de resultaten geschiedde aan de hand van criteria die door McDowell zijn geformuleerd (zie tabel i),²⁶ 1-29 maanden (gemiddeld: 8) na de ingreep. Bij 5 patiënten (6 oren) trad een recidief op, hetgeen aanleiding vormde tot het verrichten van een hercorrectie bij 1 patiënt (2 oren).

Bij een 40-jarige patiënt met stevig kraakbeen kon in tweede instantie met succes behandeling plaatsvinden met beschreven techniek, aangevuld door inklassen van de laterale zijde. Enige asymmetrie ten opzichte van het andere oor was bij 3 patiënten (3 oren) zichtbaar, doordat enige overcorrectie van met name de bovenpool kon worden geconstateerd. Mogelijk dat een van deze patiënten in de toekomst toch in aanmerking komt voor een revisieoperatie. Bij alle overige oorschelpen lag de helix achter de antihelix in voor-achterwaartse richting en had de helix een vloeiend verloop. Bij 115 oren was er postoperatief een normale retro-auriculair sulcus. Bij 1 patiënt was na een operatie elders de sulcus beiderzijds deels geoblitereerd, hetgeen na onze operatie niet veranderd was. De operaties bij 108 van de 117 oren werden als succesvol beschouwd, aangezien deze postoperatief aan alle, door McDowell aangegeven criteria voldeden (figuur 4). Een patiënt werd later opnieuw aan beide oren geopereerd.

Complicaties. Bij één van de patiënten werd een hematoom postoperatief gezien, dat spontaan werd geabsorbeerd. Een andere patiënt maakte enkele maanden postoperatief een infectie door met retro-auriculair zwelling en roodheid, die goed behandeld kon worden met antibiotica. Bij een aantal patiënten bleek het oor na 2-3 maanden nog steeds iets pijnlijk te zijn, vooral bij koude. Keloïdvorming of hypertrofisch litteken kwam niet voor. De retro-auriculair sulcus bleef steeds goed behouden. Bij geen van de patiënten bleek de antihelix scherp of onregelmatig.

Bij 12 patiënten (15 oren) werd een deel van de hechting uitgestoten. Soms ging dit gepaard met een lichte lokale infectie. In tabel 2 staat het gebruikte permanente hechtmateriaal uitgesplitst naar lokatie met vermelding van de follow-up-bevindingen. Het gebruik van mersilene voor de vorming van de antihelix gaat gepaard met het hoogste percentage uitstotingsreacties. Goretex lijkt te prefereren boven mersilene. Een definitieve uitspraak is gezien het verschil in follow-up-duur echter nog niet goed te doen. Steeds kon het probleem van uitgestoten hechtingen eenvoudig worden opgelost door deze kort af te knippen en de wond te behandelen met antibiotica-zalf, eventueel gevolgd door toediening van orale antibiotica. Bij 1 angstige patiëntje was een roesje noodzakelijk om de rest van de hechting te verwijderen. Het probleem van de hechtingen trad gemiddeld 10 maanden na de operatie op (1-22 maanden). Afknippen en partieel verwijderen van de hechting gaf bij slechts 1 patiënt enig recidief-afstaan van de oorschelp.



FIGUUR 4. Resultaat van chirurgische correctie van de oorschelpstand bij de patiënt uit figuur 2: het rechter oor (a); situatie 2 jaar na operatie (b; afgedrukt met toestemming van belanghebbende).

BESCHOUWING

Afstaande oorschelpen vormen een vaak voorkomende congenitale afwijking die tot psychische en sociale problemen kan leiden. Kennis van de anatomie en esthetische maatstaven van de vorm en stand van de oorschelp vormen de basis van een juiste diagnose. Drie verschillende onderdelen (ontbreken antihelixvouw, hoge conchawal, een afstaande oorlel) kunnen alle op zich of

TABEL 2. Overzicht van het gebruikte permanente hechtmateriaal bij chirurgische correctie van de oorschelpstand bij 62 patiënten (met in totaal 117 oren)

materiaal	plaats	aantal oren		
		totaal	met uitgestoten hechtingen (%)	gemiddelde nacontrole in maanden (uitersten)
mersilene	antihelix	4942	7(14)	4(10) 3 (5) 1
mersilene	concha	5828	(6)	13 (1-29) 21 (1-29) 6 (1-12)
goretex	antihelix			4 (2-9)
goretex	concha			

gecombineerd leiden tot een afstaande oorschelp. Mondelinge, schriftelijke en visuele voorlichting van patiënten speelt bij deze aangezichtoperatie een centrale rol. Alleen een goede preoperatieve diagnose kan de basis zijn voor een rationele chirurgische behandeling.

Bij onze 62 patiënten bleek de beschreven, op de preoperatieve analyse gebaseerde chirurgische behandeling bevredigend. Van de 117 oren voldeden 108 (92%) postoperatief aan alle criteria van McDowell. Bij 1 patiënt met stevig tot hard kraakbeen van de oorschelp trad een recidief op. Bij deze patiënten, met een dergelijke specifieke consistentie van het kraakbeen, is de kans op recidief ook in de literatuur als beduidend groter beschreven.²⁷ Afschaven en slapper maken van het kraakbeen is bij hen nodig om een te hoge spanning op de hechting te voorkomen. In de postoperatieve fase kan bij vrijwel elke patiënt een verlies van enige millimeters van de correctie worden verwacht. Dit is het gevolg van het insnijden of inscheuren van het kraakbeen en van weke delen door het gebruikte hechtmateriaal. Het is zinvol hierop te anticiperen met een geringe overcorrectie van vooral de bovenpool van de oorschelp ten tijde van de operatie.

Bij 17 van de 117 oren werden postoperatief problemen gezien die bij 16 van de 17 eenvoudig konden worden opgelost. De problemen van de gecombineerde, kraakbeensparende techniek hangen vooral samen met het hechtmateriaal. Onoplosbaar hechtmateriaal zal de oorschelp op lange termijn beter in vorm houden. Het hechtmateriaal moet echter goed door het lichaam worden geaccepteerd. Het is mogelijk dat de spanning van de hecht draad en de direct subcutane ligging, eventueel in combinatie met infecties, leiden tot weefselreactie met uitstoting.

In het algemeen geeft monofieldraad (nylon, goretex) minder reactie dan gewezen materiaal (mersilene, zijde), doch met monofieldraad is het moeilijker de juiste spanning op de knoop te houden tijdens het hechten in vergelijking tot gewezen materiaal. Een knoop van goretex is echter aanmerkelijk groter dan een knoop van mersilene. Het volume van de knoop kan ook een factor zijn die bij uitstoting een rol speelt. De uitstotingsproblemen met mersilene en goretex bleken bij onze patiënten niet ernstig en leidden slechts bij 1 patiënt tot een recidief.

Waarschijnlijk houdt de oorschelp in de meeste gevallen de juiste vorm en stand door het inmiddels retro-

auriculair gevormde littekenweefsel. Deze bevinding wordt bevestigd in de literatuur.²⁸⁻²⁹ Hoewel onze follow-up wat betreft goretex hechtmateriaal nog relatief kort is in vergelijking tot de follow-up bij mersilene, is het mogelijk dat dit poreuze, monofiele materiaal beter door de weefsels geaccepteerd wordt. Dit laatste waarschijnlijk door ingroei van fibroblasten in de poriën van de goretex. Goretex is echter aanmerkelijk duurder dan mersilene. Een vervolgonderzoek met een langere follow-up kan wat betreft de keuze van het hechtmateriaal meer duidelijkheid verschaffen.

Het aantal chirurgische revisies en mogelijke complicaties dwingt tot een groter respect voor wat vaak beschouwd wordt als een 'kleine operatie'.³⁰ Ons inziens geeft de kraakbeensparende hechttechniek de chirurg meer kans om tijdens de operatie enkele pogingen te doen om tot het goede resultaat te komen. Kraakbeenincisies zijn steeds onherroepelijk. Daarbij komt dat kraakbeenincisies lelijke, opvallende richels kunnen opleveren, die vaak voor de patiënt pijnlijk blijven.

CONCLUSIE

Onze bevindingen tonen aan dat met een combinatie van kraakbeensparende technieken vaak een bevredigend resultaat behaald kan worden met slechts een gering aantal, goed te behandelen complicaties. Dit Nederlandse onderzoek bevestigt daarmee eerdere publikaties.¹⁰⁻³¹ Wij hebben geen vergelijking gemaakt tussen kraakbeenincisie en kraakbeensparende technieken.

Oorschelpcorrectie is een dankbare ingreep, voor zowel de patiënt als voor de chirurg. Bij een goede preoperatieve analyse, aandacht voor alle onderdelen van de afwijking en een hierop gerichte chirurgische techniek kan een bevredigend resultaat bij het overgrote deel van de patiënten worden verwacht. Onzes inziens geeft een kraakbeensparende hechttechniek voorspelbare resultaten voor een natuurlijk uitzijnde oorschelp en gaat ze gepaard met een gering aantal, overigens goed te behandelen complicaties.

Wij danken prof.P.A.Adamson, afdeling Otolaryngology, Universiteit van Toronto, Canada, voor zijn commentaar.

ABSTRACT

Correction of prominent ears with cartilage sparing suture techniques.

Objective. To establish the value of cartilage sparing suture techniques for correction of prominent ears.

Design. Retrospective study.

Location. Gooi-Noord Hospital, Blaricum, the Netherlands.

Method. Between 1989 and 1992, 117 ears in 62 patients were corrected for prominence. Results were evaluated using the McDowell criteria for anatomy and localisation of the ear.

Results. Of 117 ears 108 were corrected successfully. A recurrence was seen in 6 ears and 3 ears showed overcorrection. Reoperation was needed in 2 ears. A suture was extruded in 15 ears, which could be treated relatively easily in 14.

Conclusion. Cartilage sparing suture techniques for correction of the specific anatomical deformities of prominent ears prove to be successful. Suture extrusion was the most frequent,

but minor, complication. Suture extrusion appears to be dependent upon suture material and localisation.

LITERATUUR

- 1 Becker OJ. Surgical correction of the abnormally protruding ears. *Arch Otolaryngol* 1949; 50: 541-60.
- 2 Dion K, Berscheid E, Walstein E. What is beautiful as good. *J Pers Soc Psychol* 1972; 24: 285-90.
- 3 Cash TF. Does beauty make a difference? *CTFA Cosmetic Journal* 1980; 12: 24.
- 4 Reis HT, Wheeler L, Spiegel N, Kernis MH, Nezek J, Perri M. Physical attractiveness in social interaction: why does appearance affect social experience? *J Pers Soc Psychol* 1982; 43: 979-96.
- 5 Stark RB, Saunders DE. Natural appearance restored to the unduly prominent ear. *Br J Plast Surg* 1962; 15: 385-97.
- 6 Vuyk HD, Cambridge E, Doosje B, Vries M de. Does facial plastic surgery alter the social percepts of patients by others? *Facial plastic surgery quarterly monographs. Clin Otolaryngol (ter perse)*.
- 7 Appaix A, Pech A, Garcin M, Rouvier P. La chirurgie des oreilles décollées. *J Franc Otorhinolaryng* 1968; 17: 385-98.
- 8 Rhys Evans PH. Prominent ears and their surgical correction. *J Laryngol Otol* 1981; 95: 881-92.
- 9 Rogers BO. Microtic, lop, cup and protruding ears: four directly inheritable deformities. *Plast Reconstr Surg* 1968; 41: 208-31.
- 10 Adamson PA, Tropper GJ, McGraw BC. Otoplasty. Ch 40. In: Crause CS, ed. *Aesthetic facial surgery*. Philadelphia: JB Lippincott, 1990: 707-34.
- 11 Webster RC, Smith RC. Otoplasty for prominent ears. In: Goldwin RM, ed. *Long-term results in plastic and reconstructive surgery*. Boston: Little, Brown, 1980: 146.
- 12 Mallen RW. Otoplasty. *Can J Otolaryngol* 1974; 3: 74-8.
- 13 Adamson JE, Horton CE, Crawford HH. The growth pattern of the external ear. *Plast Reconstr Surg* 1965; 36: 466-70.
- 14 Balogh B, Millessi H. Are growth alterations a consequence of surgery for prominent ears? *Plast Reconstr Surg* 1992; 90: 192-9.
- 15 Beernink JH, Blocksma R, Moore WD. The role of the helical tail in cosmetic Otoplasty. *Plast Reconstr Surg* 1979; 64: 115-7.
- 16 Ely ET. An operation for prominence of the auricles. *Arch Ophthalmol* 1881; 10: 97.
- 17 Luckett WH. A new operation for prominent ears based on the anatomy of the deformity. *Surg Gynecol Obstet* 1910; 10: 635.
- 18 Stenstrom SJ. A 'natural' technique for correction of congenitally prominent ears. *Plast Reconstr Surg* 1963; 32: 509-18.
- 19 Mustardé JC. The correction of prominent ears using simple mat-tress sutures. *Br J Plast Surg* 1963; 16: 170-8.
- 20 Furnas DW. Correction of prominent ears by concha-mastoid sutures. *Plast Reconstr Surg* 1968; 42: 189-93.
- 21 Adamson PA, McShane DP, Geldman RI. Otoplasty: an update. *J Otolaryngol* 1987; 16: 258-62.
- 22 Tardy Jr MR, Dennis D. Otoplasty: a contemporary survey. *Am J Otolaryngol* 1981; 2: 43-7.
- 23 Nielsen F, Kristensen F, Crawford C. Prominent ears: a follow-up study. *J Laryngol Otol* 1985; 99: 221-4.
- 24 Stal S, Spira M. Long-term results in Otoplasty. *Facial Plast Surg* 1985; 2: 153-65.
- 25 Wright WK. Otoplasty goals and principles. *Arch Otolaryngol* 1970; 92: 568-72.
- 26 McDowell AP. Goals in Otoplasty for protruding ears. *Plast Reconstr Surg* 1968; 41: 1-17.
- 27 Minderjahn A, Huttel WR, Hildmann H. Mustardé's Otoplasty: evaluation of correlation between clinical and statistical findings. *J Maxillofac Surg* 1980; 8: 241-50.
- 28 Rigg BM. Suture materials in Otoplasty. *Plast Reconstr Surg* 1979; 63: 409-10.
- 29 Adamson PPA, McGraw PL, Tropper GJ. Otoplasty: critical review of clinical results. *Laryngoscope* 1991; 108: 883-8.
- 30 Adamson PA. Complications of Otoplasty. *Ear Nose Throat J* 1985; 64: 568-74.
- 31 Tardy Jr ME, Tenta LT, Pastorek NJ. Mattress suture Otoplasty: indications and limitations. *Laryngoscope* 1969; 79: 961-8.

Aanvaard op 6 oktober 1993 *Ned Tijdschr*