

Oorschelpreconstructie, een overzicht

H.D.Vuyk

Ziekenhuis Gooi Noord
Afdeling KNO
en Plastische
Aangezichtschirurgie
Rijksstraatweg 1
1261 AN Blaricum
Dr.H.D.Vuyk, KNO-arts

Afwijkingen van de oorschelp zijn congenitaal, dan wel traumatisch bepaald. De traumatische groep omvat tevens deformiteiten na tumorchirurgie. De oorschelp beïnvloedt het gehoor nauwelijks, maar kan functioneel belangrijk zijn als steun voor een bril. Ondanks de plaats aan beide zijden van het gelaat, zijn oorschelpen dusdanig zichtbaar dat een geringe afwijking kan leiden tot psychosociale stigmatisatie. Oorschelpreconstructies worden al lange tijd uitgevoerd. Gezien de complexiteit is de technische uitdaging echter aanzienlijk. Met een aantal innovatieve technieken kan in het merendeel van de gevallen een fraaie reconstructie worden bewerkstelligd. Dit artikel presenteert een overzicht van de diverse mogelijkheden.

Verschillende factoren beïnvloeden de behandeling van oorschelpdefecten. De multipele gebogen lijnen en gevouwen contouren maken de anatomie van de oorschelp nogal complex. Behalve een normale contour van de oorschelp, dient symmetrie ten opzichte van de andere kant te worden nagestreefd. In geval van maligniteit van de oorschelp moet rekening worden gehouden met tumorhistologie, plaats, uitbreiding (tabel 1) en de betrouwbaarheid van de behandelingsmethode.

Tabel 1. Classificatie oorschelpdefect

Grootte van het defect:

- Defect van huidbedekking/kraakbeenstructuur wel of niet intact
- Door-en-door defect

Lokalisatie van het defect:

- Helixrand (superieur / lateraal)
- Cavum conchae / triangulaire fossa
- Scapha / antehelix
- Oorlel
- Posterieure oorschelp

Daarnaast dient voor elk defect de grootte, lokalisatie, beschikbaarheid en conditie van aangrenzende huid, alsmede leeftijd en gezondheid van de patiënt in overweging genomen te worden. Ook de wensen van de patiënt wat betreft het esthetische doel en de te investeren tijd en moeite, alsmede de kans op complicaties spelen een rol bij de uiteindelijke beslissing. Met deze factoren

in gedachten dient de chirurg een keuze te maken uit de beschikbare reconstructiemogelijkheden, variërend van primaire approximatie en sluiting, genezing per secundam en huidtransplantatie tot locale en regionale huidlappen, soms aangevuld door autoloog kraakbeentransplantaat voor structurele steun. Adequate planning en voorzichtige behandeling van weke delen zijn essentieel om verlittekening te voorkomen en een optimaal resultaat te bewerkstelligen.

ANATOMIE

Met uitzondering van de oorlel, is de vorm van het bovenste (2/3) deel van de oorschelp voornamelijk bepaald door een enkel stuk elastisch kraakbeen, bedekt met een huidenveloppe van weke delen. De structurele steun van de oorschelp lijkt voornamelijk besloten in drie kraakbeenbogen, waaronder de concha, antehelix en helix die in drie lateraal progressieve niveaus ten opzichte van elkaar zijn gearrangeerd. De laterale huidbedekking is relatief dun en nauw verbonden met het onderliggende kraakbeen, waardoor de complexe contour van de oorschelp duidelijk zichtbaar is. Aan de mediane zijde is de huid dikker, maar mobieler en in relatieve overvloed. Dit geeft - in tegenstelling tot de laterale zijde - meer mogelijkheden de weke delen van de huid te gebruiken voor het oogsten van transplantaten of huidlappen. De reconstructie zal op het eerste gezicht op een oor lijken, waarbij drie gebogen lijnen de basisvorm suggereren van de helix (en oorlel), antehelix en tragus.

De arteriële bloedvoorziening van de oorschelp wordt voornamelijk verzorgd door twee takken van de carotis externa, namelijk de superficiële temporale arterie en de posterieure auriculaire arterie. De uitstekende auriculaire bloedvoorziening faciliteert en dicteert het gebruik van locale anesthesie in combinatie met adrenaline in en rond het oor voor chirurgische doeleinden. In essentie komen de arteriële en veneuze verbindingen van inferior, waarmee rekening kan worden gehouden bij huidlapreconstructie. Hoewel in uitzonderingsgevallen huidlappen gecentreerd zijn rond een voedende arterie, ontlenen de lokaal gebruikte lappen hun betrouwbaarheid

aan het uitgebreide dermale vasculaire netwerk. In geval van huidmaligniteit¹ is lymfatische drainage van het oor belangrijk. Het grootste deel van het oor draineert naar achteren op het mastoid en naar de infra-auriculare lymfklieren. De lymfvloed vervolgt zijn weg in de jugulodigastrische en hoog-cervicale klieren, om uiteindelijk in de achterste en voorste halsdriehoek uit te komen. Een uitzondering vormen de tragus en de helixwortel, die naar voren draineren in het parotisveld en naar de klier in de bovenste jugulaire keten. De voornamelijk naar achteren en naar beneden gerichte lymfvloed kan een langdurige zwelling induceren in superieur gesteelde lappen. Deze kan gebruikt worden om een 'vulling' van een lap te verkrijgen voor helixrandreconstructie.

RECONSTRUCTIEVE PRINCIPES

De methodes van reconstructie kunnen in vier groepen worden onderverdeeld: approximatie en sluiting, secundair dichtgranuleren, huidtransplantaat en huidlappen.

Approximatie en sluiting

Approximatie en sluiting is een eenvoudige techniek met slechts een minimale postoperatieve morbiditeit. De methode kan aan de mediane zijde van de oorschelp worden overwogen, vanwege de relatieve excès en mobiliteit van de huid en subcutane weefsels. Kleine huiddefecten van de helixrand kunnen ook op deze wijze worden gesloten, waarbij huid van mediaan wordt gemobiliseerd door ondermijning en opschuiving. Echter, te veel spanning op de wondrand kan resulteren in een lichte afvlakking van de helixcontour.

Ook door-en-door huidkraakbeen en wigvormige defecten kunnen geapproximeerd en direct gesloten worden, doch hiermee vermindert de totale omvang en de verticale hoogte van het gereconstrueerde oor. Dit is met name van belang wanneer defecten één vijfde of meer van de oorschelp beslaan. Als de basis van de wig te breed is, kan directe approximatie van de randen leiden tot te veel spanning en mogelijk tot komvormige deformiteit. Teneinde het kraakbeen aan beide zijden verder te mobiliseren, kan het wigvormige defect geconverteerd worden naar een ster-vormig of schuin halfmaanvormige excisie door additionele excisie van kraakbeen en huid aan beide zijden van de wig.

Re-approximatie van de chondrocutane randen

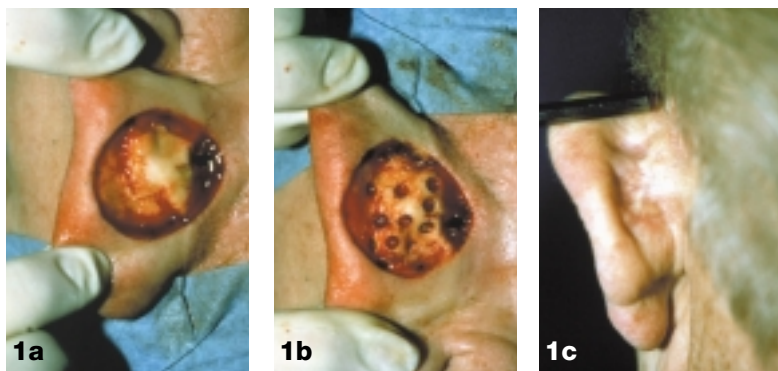
kan het best worden verkregen door een 'tong in groeve' wijze. Een kraakbeen tong is gestoken in de groeve van een posterieure en anterieure huidflap van de tegenovergestelde zijde. Trapsgewijze sluiting van huid en kraakbeenranden geeft een sterkere sluiting met uiteindelijk minder verlittekening². Genezing is vrijwel altijd probleemloos, omdat de vasculaire integriteit van het overblijvende kraakbeen en de weke delen is behouden.

Secundair dichtgranuleren

Genezing per secundam wordt gekenmerkt door epithelialisatie en littekencontractie. Indicatie voor genezing per secundam wordt gesteld op grond van tumorcontrole, diepte en grootte van het defect, alsmede anatomische lokalisatie en karakteristieken van de omringende huid. Vanuit esthetisch oogpunt wordt een relatief kleine, oppervlakkige wond in een anatomisch concaaf gebied bij een patiënt met een lichte huidskleur beschouwd als een ideale indicatie³.

Het oor kent vier concaviteiten, waaronder de concha, cymba fossa triangularis en de concha mastoid sulcus. In deze concave gebieden zal de centripitaal georiënteerde litteken-contractiekracht helpen het defect te vullen. Tevens zal de grootte van het uiteindelijke litteken kleiner zijn dan het primaire defect. In gebieden waar het kraakbeen bloot ligt, kunnen kleine biopsie-achtige stansexcisies van kraakbeen worden verricht om granulatiweefsel van de andere zijde van het kraakbeen toegang te verschaffen tot het wondgebied en de genezing te versnellen. Defecten die de helix of antehelix bestrijken, zullen door contractie van het litteken tot deformiteit leiden. Dit geldt eveneens voor de oorlel.

Voordelen van genezing per secundam zijn de eenvoud en de geringe kosten⁴. Een verdere chirurgische procedure voor sluiting is niet nodig en daarnaast wordt vorming van additioneel littekenweefsel, dat in geval van recidief mede verwijderd dient te worden, voorkomen. Bovendien geeft deze methode de beste mogelijkheid om tumorrecidief vroeg te herkennen, zónder dat tumorelementen worden begraven onder een lap of transplantaat. Dit is met name bij jonge patiënten van groot belang. Huidtransplantaten met een partiële dikte geven eveneens een goede controle mogelijkheid, maar zijn vanuit esthetisch oogpunt een minder goede optie. Het grootste nadeel is de soms langdurige verzorgingsperiode. Indien goede selectiecriteria worden gehanteerd en de wond goed wordt verzorgd, zijn de resultaten uitermate bevredigend (figuur 1).

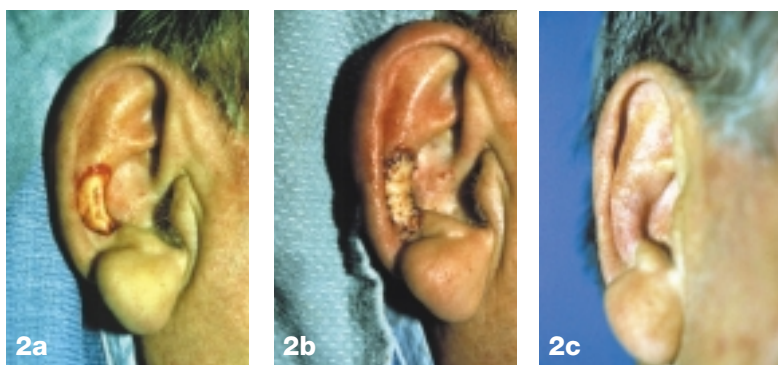


Figuur 1: a. Groot retroauriculair defect. b. Uitponen kraakbeenstukjes om granulatie vanuit de diepte te bevorderen. c. Wond genezen per secundam over een periode van 6-8 weken

Huidtransplantaten

Huidtransplantatie is geschikt voor kleine, laterale huiddefecten. Ze overleven alleen indien het wondbed een vasculaire ingroei kan verzorgen. Een optimaal wondbed is een intact, relatief vochtig perichondrium of subcutaan weefsel. Een ongunstig wondbed, zoals bloot kraakbeen, kan omgezet worden in een gunstig wondbed door het verwijderen van kraakbeen. Een fraaie oorschelpvorm moet echter gegarandeerd blijven. Als de vitaliteit van het wondbed twijfelachtig is, dient gekozen te worden voor reconstructie met een huidlap. Er zijn drie typen huidtransplantaten: transplantaten die een volledige dikte van de huid omvatten, huidtransplantaten met een partiële dikte en samengestelde transplantaten.

De donorplaats voor transplantaten van een volledige huiddikte wordt doorgaans gekozen op basis van gelijkenis qua kleur en oppervlakte van de ontbrekende huid. De contralaterale postauriculaire huid is vaak een gunstige donor-



Figuur 2: a. Defect huid perichondrium en kraakbeen van antehelix. b. Sluiting middels huid perichondriumtransplantaat van cavum conchae van het linker oor, gekozen om de kraakbeenranden te beschermen en eventuele chondrodermatitis in de toekomst te voorkomen. c. Genezen situatie

plaats. Pre-auriculaire huid is iets lichter en roder, maar kan eveneens met een minimale morbiditeit worden geoogst. Vanwege de slechte kleurovereenkomst en de neiging tot contractie, zijn gespleten huidtransplantaten eigenlijk alleen bruikbaar voor tijdelijke bedekking. Perforeren van het transplantaat met multipale incisies laat uitvloed van sero-sanguineus vocht toe, hetgeen de kans vergroot dat het aanslaat. Tijdens de postoperatieve fase wordt het transplantaat geïmmobiliseerd met behulp van door- en-door matrashechtingen en een licht drukverband. Het locale drukverband kan gefixeerd worden middels steristrips of matrashechtingen. Een samengesteld huidtransplantaat bestaat uit minstens twee lagen van verschillende weefsels, meestal huid en kraakbeen, maar soms ook uit huid en perichondrium (figuur 2).

Samengestelde huidtransplantaten met twee lagen huid en één kraakbeencomponent - geoogst van het contralaterale oor en huidperichondriumtransplantaten van de conchakom - worden voornamelijk gebruikt voor neusreconstructies en hebben slechts een beperkte toepassing bij oorschelpreconstructies.

Huidlappen

Huidlappen geven een uitstekende esthetische camouflage van de meeste oorschelpdefecten, voornamelijk vanwege de optimale overeenkomst met de omliggende weefsels qua oppervlaktestructuur, kleur en dikte. Bovendien blijft door invoering van additioneel weefsel de omtrek en verticale dimensie van de oorschelp doorgaans behouden. Een goed ontwikkelde lap met een uitstekende vasculaire steun geneest snel, is uiterst resistent tegen infecties, geeft minimale contractie en kan meestal in één stadium worden gevormd⁵. Locale huidlappen hebben hun eigen bloedvoorziening en kunnen derhalve bloot kraakbeen bedekken. Samen met autoloog kraakbeentransplantaat worden ze eveneens gebruikt voor structurele reconstitutie van de oorschelp in geval van door-en-door-defecten. Bij het gebruik van locale huidlappen dient een aantal essentiële voorwaarden en interacties in overweging te worden genomen: de lokaal beschikbare weefselreservoirs, type en effect van weefselverplaatsing, bloedvoorziening, lymfatische afvloed en resterend donorplaatsdefect.

In post- en preauriculaire gebieden ligt een relatieve overvloed aan weefsel, die goed voor de ontwikkeling van locale huidlappen gebruikt kan worden. De grootte van de lap dient zodanig gekozen te worden, dat primaire sluiting van

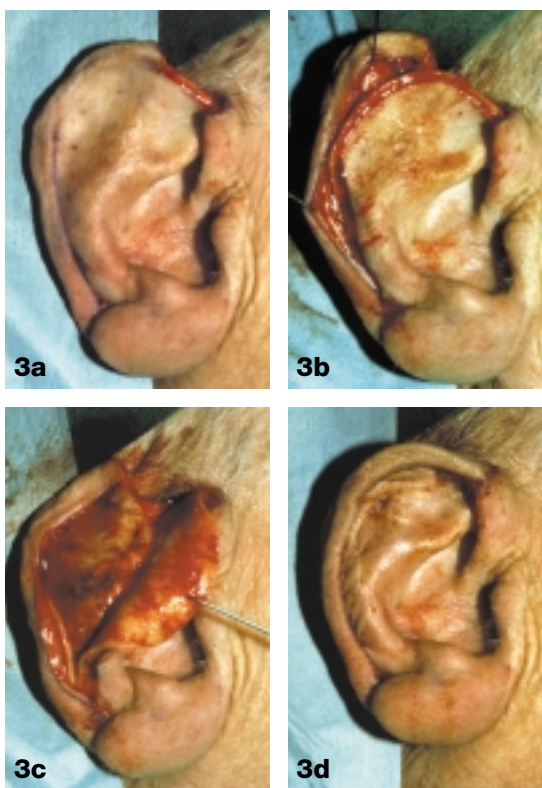
de donorplaats mogelijk is, met een optimale oriëntatie van de littekens. De belangrijkste bewegingstypen van locale huidlappen zijn recht opschuiven, rotatie en transpositie. Recht opschuiven en rotatie zijn varianten van een schuivende beweging. Transpositie omvat een beweging van weefsel over niet-aangedane gebieden en een inzet van de lap in één stadium. Interpolatie is in principe dezelfde beweging als transpositie, maar omdat de steel over een niet-aangedaan gebied wordt heen gelegd, is steeldivisie in een tweede stadium noodzakelijk.

Regionale reconstructie

Het functionele en esthetische concept van oorschelpreconstructie kan eenvoudig gepresenteerd worden aan de hand van een regionale indeling. Bovenbeschreven principes en tevoren geplande technieken van chirurgisch herstel kunnen hierbij worden geadstrueerd. Het overgrote deel van de oorschelpreconstructies kan onder locale anesthesie worden verricht. Hieronder worden praktische reconstructiemethoden besproken die van toepassing zijn op de helixrand, concha triangulaire fossa, scapha/antehelix, oorlel en het posterieure oor.

Helix

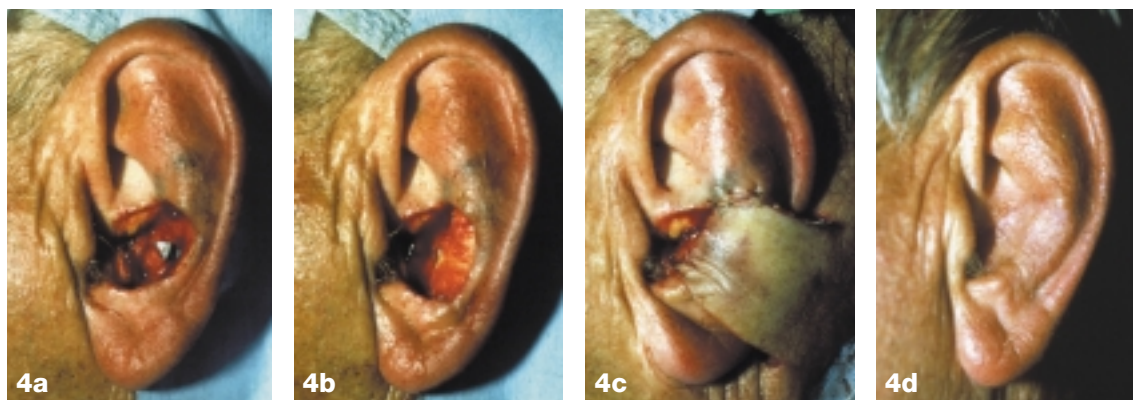
Helixrand-defecten kunnen worden hersteld door een helix chondrocutane opschuifplastiek⁶ en huidkraakbeen-incisies aan de laterale zijde van de oorschelp juist binnen de helixrand. Hiermee blijft de post-auriculaire huid als bloedvatvoorziening intact. Ondermijning van de post-auriculaire huid faciliteert mobilisatie en opschuiving van de chondrocutane opschuiflap in het defect. Het meeste weefsel kan worden opgeschoven vanuit een inferieur gesteelde lap, die gebruik maakt van de rekbaarheid van de oorlel⁷. Voor additionele doch geringe winst, kan de helixwortel worden opgeschoven en geroteerd en middels een V-Y incisie worden gesloten⁸. Onvoldoende sluiting of te veel wondspanning kan worden tegengegaan door de omtrek van het kraakbeen van de scapha te reduceren. Schaafvormige incisie van het scaphakraakbeen (of een naast het defect geplaatste wigexcisie reikend tot in de conchakom) kunnen hier van nut zijn. Sluiting van het kraakbeen wordt bereikt door langzaam oplosbare PDS-hechtingen. Daarnaast wordt extreme enversie van de wondranden nagestreefd (figuur 3). Vanzelfsprekend verminderen deze manoeuvres de auriculaire dimensies enigszins. Ook kan een Z-plastiek in de reconstructie geïncorporeerd worden, om



Figuur 3: a. Superieur helixkraakbeen/huiddefect. b. Lap geïncideerd, waarbij de postauriculaire huidsteel intact blijft. c. Postauriculaire huid ondermijnd voor mobilisatie en rotatie. d. Sluiting van het defect na een geringe reductie van de scapha omtrek om de spanning op de wond te verminderen

intrekking van de vrije helixrand te voorkomen. Zoals eerder vermeld, is primair sluiten van kleine verticale defecten van de helixrand mogelijk na mobilisatie en ondermijning van de post-auriculaire huid, zónder additionele incisies. De bijkomende sluitingsspanning kan echter een afvlakking van de helixcontour tot gevolg hebben.

Transpositielappen bestaande uit niet-haar dragende, losmazige, pre- en post-auriculaire huid, kunnen gebruikt worden voor de anterieure, superieure helixwanddefecten. Een relatief lang gesteelde lap met een breedte-lengte ratio van 1:4 kan hiervoor worden gebruikt. De huidlappen verzorgen hun eigen bloedvoorziening, hetgeen een snelle genezing bewerkstelligt. Bovendien kan de druk van een eventuele bril worden verdragen, wanneer de reconstructie compleet is. Helixdefecten langer dan 2-4 cm zijn te herstellen middels een gefaseerde reconstructie, gebruikmakend van een post-auriculaire gesteelde buislap⁹. Voor defecten van het onderste deel van de helixrand geeft de relatieve mobiliteit van de oorlel voldoende reconstructiemogelijkheden.

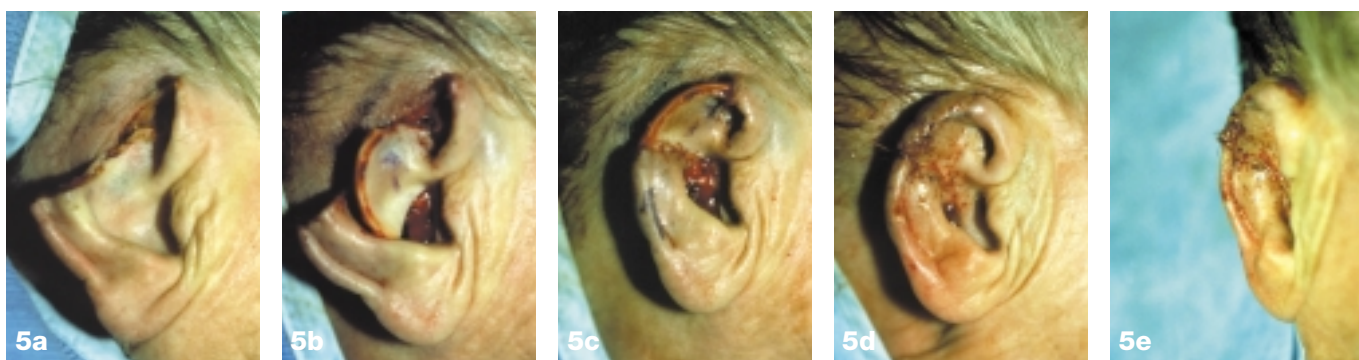


Figuur 4: **a.** Gecombineerd antehelix–cavum concha defect. **b.** Reconstructie antehelix met autoloog oorschelpkraakbeen van rechter oor. **c.** Postauriculaire transpositie/opschuifplastiek ingebracht. Het resterende defect in cavum conchae zal secundair genezen. **d.** Genezen situatie na doornemen steel transpositielap.

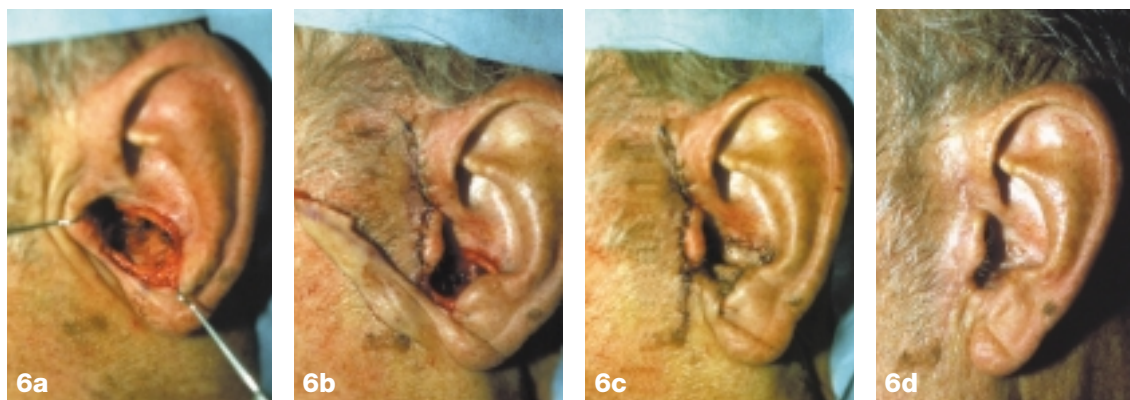
Laterale helixdefecten

Laterale helixdefecten (inclusief de scapha) worden soms geconverteerd in wigvormige defecten om primair gesloten te kunnen worden. Echter, alleen een wig met een kleine oppervlakte kan primair worden gesloten, omdat kraakbeenapproximatie de boven- en benedenpool van de oorschelp naar buiten neigt te duwen, hetgeen een komvormige deformiteit kan opleveren. Bovendien kan in voor-achterwaartse richting het gereconstrueerde kleinere oor opvallen in vergelijking tot het andere ‘normale’ oor. Als alternatief, kan voor laterale helix- en scapha- (door-en-door)defecten óf bij situaties met perichondriumverlies waarbij geen huidtransplantaat mogelijk is, een post-auriculaire opschuifplastiek worden gebruikt (figuur 4). Na twee laterale incisies kan de postauriculaire huid en mastoidhuid ondermijnd worden naar achteren toe. Na het opschuiven van de huidlap

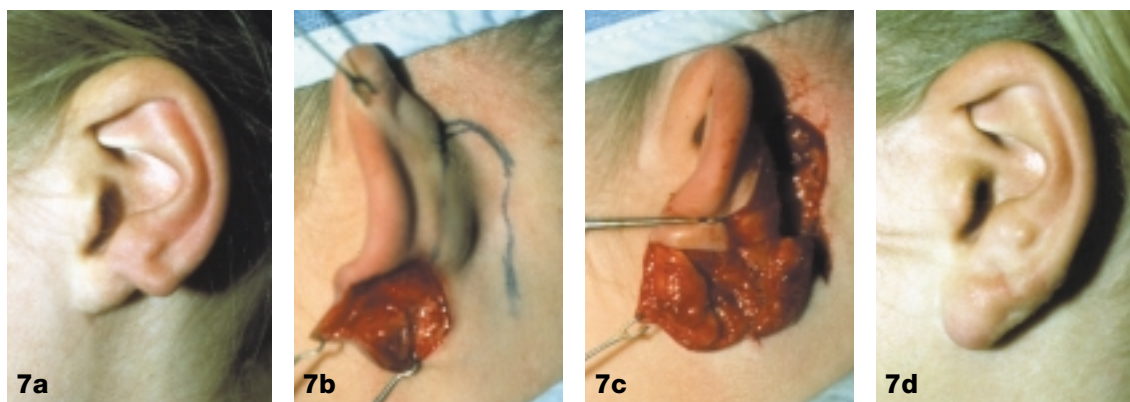
kunnen de randen aan het laterale oorschelpdefect worden gehecht. Reconstructie kan eveneens een autologe kraakbeentransplantatie omvatten, voor het behoud van de contour. In tweede instantie kan de steel worden doorgenomen, de lap getrimd en in de mediane hoek van het defect worden gevouwen. Eventueel overgebleven mastoiddefect zal secundair dichtgranuleren, maar kan ook gesloten worden met een huidtransplantaat. In geval van superieure helixdefecten is er niet genoeg mobiliteit in de schedelhuid en is bovendien de haarlijn te dicht om dit soort post-auriculaire opschuif-huidplastieken verantwoord uit te voeren. Als alternatief kan een postauriculaire transpositielap worden gebruikt. Daarnaast kan een chondrocutane transpositielap, inclusief cymba-concha en een deel van de opstaande rand van de cymba-concha (gesteeld op de helixwortel), naar boven worden geplaatst, ter reconstructie



Figuur 5: **a.** Defect van helix en scapha na radicale excisie van plaveiselcelcarcinoom bij een oudere patient. Besluit tot reconstructie om esthetische, doch ook functionele redenen, in de zin van mogelijkheid tot bril dragen. **b,c.** Transpositie cymba-concha gesteeld op de helixwortel. Deel helixdefect gesloten door helix opschuifplastiek, gebruikmakend van de weefsel excess in de oorlel. Mediane zijde zal in eerste instantie bedekt worden met retroauriculair opschuifplastiek. Wond donorplaats cymba-concha zal per secundam genezen. **d,e.** Direct na tweede fase reconstructie retroauriculaire groeve en lateralisatie oorschelp. Lateralisatie door Alloderm® onder het oorschelpkraakbeen, bedekt door temporale fascielap. Resterend retroauriculair defect gesloten met een vrije huid perichondriumtransplantaat van het linker cavum conchae.



Figuur 6: **a.** Defect van de concha, reikend tot in de gehoorgang. **b.** Inferieur gesteelde transpositielap ontwikkeld uit preauriculaire donorplaats. Donorplaats gesloten in ontspannen huidlijnen en op overgang esthetische eenheden wang en oor. **c.** Transpositielap ingebracht tot in gehoorgang. **d.** Uiteindelijk resultaat



Figuur 7: **a.** Congenitaal bepaald defect van de oorlel. **b.** Laterale zijde nieuwe oorlel ontwikkeld door retroauriculaire incisie en ontwikkeling huidlap. Transpositielap voor de bedekking van de mediane zijde aangegeven met pen. **c.** Kraakbenige, niet anatomische steun in oorlel aangebracht. Huidlap voor mediane zijde ontwikkeld. **d.** Uiteindelijk resultaat.

van het bovenste deel van de scapha en helix, in geval van door-en-door-defect (figuur 5).

Defecten van de concha en fossa triangularis

Bij een adequaat wondbed kunnen defecten gereconstrueerd worden met huidtransplantaties. Genezing per secundam kan in dit concave deel toegepast worden met goede esthetische resultaten. Als het perichondrium met de tumor is verwijderd, kan het overblijvende kraakbeen deels worden geëxideerd, gebruikmakend van een 4 mm stansbiopsie (multipel) om granulatie in het wondbed mogelijk te maken. Daarnaast kunnen ook superieur en inferieur gesteelde huidlappen (geogst van pre-auriculair) gebruikt worden om de concha en eventuele oorschelpkanaaldefecten te sluiten¹⁰ (figuur 6).

Oorschelptranspositielappen kunnen ook in het defect worden gezet na een incisie in de concha en tunneltechniek. Ook kan de gehele postauriculaire

huid worden gemobiliseerd, gebaseerd op een subcutane steel. Middels een draaideur-achtige beweging wordt deze door het defect getrokken om het anterieure concha-huiddefect te sluiten¹¹. Primair sluiten van de post-auriculaire donorplaats resulteert in enige medianisatie van de oorschelp.

Oorlel

De oorlel kan gerepareerd worden door primair sluiten na een wigvormige excisie of een variatie hiervan¹¹. Ook hier kan een Z-plastiek worden geïncorporeerd om intrekking te voorkomen. Een groot oorleldefect kan worden bedekt met een post-auriculaire huidlap of een huidtransplantaat van een volle dikte. Uiteindelijk kan de gehele oorlel in twee stadia gereconstrueerd worden, door middel van een gesteelde huidlap of een posterieur-inferieur gesteelde chondrocutane lap¹². (figuur 7)

Post-auriculaire regio

Secundair dichtgranulieren, huidtransplantaten en huidlappen zijn acceptabele, effectieve opties ter reconstructie van de post-auriculaire regio. Gezien de relatieve mobiliteit en de overvloed aan post-auriculaire huid, kunnen verschillende types huidlapsluitingen, inclusief rotatie en transpositie (of een combinatie daarvan) worden uitgevoerd. Defecten die de gehele post-auriculaire huid, alsmede de huid van de helix omvatten, kunnen gesloten worden volgens dezelfde principes van huidlap sluiting, terwijl vervorming van het wondbed wordt voorkomen. Het secundaire defect (veroorzaakt door weefselbeweging) komt vaak in de post-auriculaire sulcus te liggen en kan men secundair dicht laten granulieren. Als alternatief kan de huid die aan de defectbasis is uitgenomen, na rotatie of transpositie worden gebruikt als huidtransplantaat.

Auriculocutane defecten die meer dan een derde van de oorschelp omvatten, zijn vaak te groot om met de beschikbare pre- en post-auriculaire niet-haardragende huid te worden gereconstrueerd. Derhalve kunnen regionale lappen worden overwogen. De temporalis pariëtale fascielap kan gebruikt worden als bedekking van het gereconstrueerde oorschelpkraakbeen. Deze zal een gespleten huidtransplantaat of een huidtransplantaat van volle dikte goed kunnen dragen. De lap, geogst in de aangrenzende haardragende hoofdhuid, heeft een dikte van 2-3 mm en kan een grootte hebben van 14 x 12 cm¹³. Voorwaarde voor een succesvolle toepassing van dit type huidlap, is een gedetailleerde kennis van de anatomie van de gelaagde temporo-pariëtale regio en van het verloop van de ondersteunende superficiële arteriën en venen, alsmede van de aangrenzende frontaaltak van de n. facialis. Bij patiënten met extreem grote defecten, die een hoog risico hebben op tumorrecidief en bij wie onmiddellijke reconstructie gecontraïndiceerd is, kan een oorschelpprothese worden overwogen. Echter, een beperkende factor ligt in de methode van fixatie. Lijm en dergelijke hebben een nadeel in een regio van relatieve mobiliteit vlak bij het temporo-mandibulaire gewricht. Osteo-geïntegreerde titanium-implantatiesystemen zijn derhalve een innovatieve optie¹⁴. Deze nieuwe vorm van fixatie maakt een prothese, met name bij de oudere patiënt (in geval van totale oorschelpreconstructie) te prefereren.

CONCLUSIE

Degenen die huidtumoren van het oor behandelen, dienen de esthetische en functionele kwaliteiten van de oorschelp te onderkennen, maar ook het primaire deel van de curatie niet uit het oog te verliezen. Onze benadering van oorschelpreconstructie kan samengevat worden middels de volgende principes. Vervang het ontbrekende weefsel met gelijkend weefsel en geef adequate steun voor de weke-delen enveloppe van het oor. Maak de reconstructie zo eenvoudig mogelijk. Bekendheid met de gedetailleerde anatomie van de oorschelp is een vereiste. Conservatieve doch radicale chirurgie middels MOHS-techniek van tumoren, evenals een realistische doelstelling van de reconstructie zijn van belang om de patiënt de beste combinatie van chirurgische procedures te geven voor een optimaal esthetisch en functioneel resultaat.

SUMMARY:

In our view ear lobe reconstruction can be summarized by the following principles. Replace the lacking tissue by alike tissue and give sufficient support to the soft tissue envelope of the ear. Keep the reconstruction simple. Thorough knowledge of the anatomy is indispensable. An adequate surgical technique and a realistic target of reconstruction are of interest to achieve a optimal esthetic and functional result

Keywords: External ear - Ear lobe - Ear surgery - Plastic surgery

Literatuur

1. Lee, D., Nash, M. Har-El, G.: Regional spread of auricular and periauricular cutaneous malignancies. *Laryngoscope* 1996; 106: 998-1001.
2. Cook, T.A., Miller, Ph.J.: Auricular reconstruction. *Facial Plast. Surg.* 1995; 11, no. 4:319-329.
3. Zitelli, J.A.: secondary intention healing: an alternative to surgical repair. *Clin. Dermatol.* 1984; 2:92-96.
4. Gosler J.B., Pollack S.V.: Healing by secondary intention. Chapter 9, pp. 67-71. In: *cutaneous facial surgery*. Eds. J.R. Reagan Thomas and J. Roller. Thieme Med. Publ. 1992.
5. Thomas, J. Regan, Frost T.W.: Immediated versus delayed repair of skin defects following resection of carcinoma. *Otolaryngol. Clin. North Amer.* 26, no. 2, april 1993, pp. 203-213.
6. Antia, N.H., Buch V.I.: Chondrocutaneous advancement flaps for the marginal defect of the ear. *Plast. Reconstruc. Surg.* 1987; 39:no. 5, 472-477.
7. Summers. B.K., Siegle, R.J.: Facial cutaneous reconstructive surgery: Facial Flaps. *J. Amer. Acad. Dermatol.* 29:6, dec. 1993, pp. 917-941.

8. Koranda, F.C., Grande D.J.: Reconstruction of the upper helix of the ear. *J. Dermatol. Surg. Oncol.* 1982; 8:477-481.
9. Larrabee, W.F., Sherris D.A.: Principles of facial reconstruction. Lippincott. Raven Publ. 1995. Chapter VII, pp. 150-169.
10. Mellette J.R.: Ear reconstruction with local flaps. *J. Dermatol. Surg. and Oncol.* 17:176-182, 1991.
11. Jackson, D.T.: Local flaps in head and neck reconstruction. St. Louis. Mosby, 1985.
12. Yotsuyanagi T.: Ear lobe reconstruction using a chondrocutaneous flap. *Plast. Reconstr. Surg.* 1993; 94(7):1073-1078.
13. Quatela V., Cheney, M.C.: Reconstruction of the auricle. Chapter 21, pp. 443-479. In: Local flaps and facial reconstruction. Eds. Baker S.R., Swanson N.A. C.V. Mosby, 1995.
14. Mylanus E.A.M., Cremers, C.W.R.J., Postema N., van Leer, M., Rijsemus, P.: Clinical result of auricular prosthesis in Nijmegen. In: Transplants and implants in Otology, no. 3. Kugler Publ. Amsterdam, 1996, 1-3.